



Tidsskriftet  
DEN NORSKE LEGEFORENING

# En mann i 50-årene med proksimal kraftsvikt og hjertesykdom

---

NOE Å LÆRE AV

KRISTIN ØRSTAVIK

E-post: [krorstav@ous-hf.no](mailto:krorstav@ous-hf.no)

Seksjon for klinisk nevrofysiologi

og

Enhet for medfødte og arvelige nevromuskulære tilstander (EMAN)

Nevrologisk avdeling

Oslo universitetssykehus

Kristin Ørstavik (f. 1963) er overlege dr. med og spesialist i nevrologi og i klinisk nevrofysiologi og jobber som seksjonsleder.

Forfatter har fylt ut ICMJE-skjemaet og oppgir følgende interessekonflikter: Enhet for medfødte og arvelige nevromuskulære tilstander har mottatt penger fra Genzyme til et prosjekt med genetisk testing i form av utprøving av et Next Generation Sequencing (NGS)-panel.

BEATE GARFELT

Avdeling for fysikalsk medisin og rehabilitering

Sykehuset Innlandet

Beate Garfelt er spesialist i fysikalsk medisin og rehabilitering og jobber som seksjonsoverlege.

Forfatter har fylt ut ICMJE-skjemaet og oppgir ingen interessekonflikter.

TROND P. LEREN

Avdeling for medisinsk genetikk

Oslo universitetssykehus

Trond P. Leren (f. 1952) er spesialist i medisinsk genetikk og jobber som leder.

Forfatter har fylt ut ICMJE-skjemaet og oppgir ingen interessekonflikter.

JØRG SABERNIAK

Center for cardiological innovation

Kardiologisk avdeling

og

Institutt for kirurgisk forskning

Oslo universitetssykehus

Jørg Saberniak (f. 1962) er spesialist i indremedisin og i kardiologi og jobber som overlege og stipendiat.

Forfatter har fylt ut ICMJE-skjemaet og oppgir ingen interessekonflikter.

KRISTINA HAUGAA

Center for cardiological innovation

Kardiologisk avdeling

og

Institutt for kirurgisk forskning

Oslo universitetssykehus

og

Universitetet i Oslo

Kristina H. Haugaa (f. 1971) er førsteamanuensis og spesialist i kardiologi, med spesialkompetanse på genetisk kardiologi. Hun jobber som leder.

Forfatter har fylt ut ICMJE-skjemaet og oppgir ingen interessekonflikter.

#### CHRISTOFFER JONSRUD

Medisinsk genetisk avdeling

Barne- og ungdomsklinikken

Universitetssykehuset Nord-Norge

Christoffer Jonsrud (f. 1954) er spesialist i barnesykdommer og i medisinsk genetikk og jobber som avdelingsoverlege.

Forfatter har fylt ut ICMJE-skjemaet og oppgir ingen interessekonflikter.

---

En middelaldrende mann var henvist til rehabilitering etter et hjerneinfarkt. Man fant da symmetriske pareser som ikke kunne forklares med hjerneinfarkt. Kombinasjonen av betydelig opphopning av hjertesykdom i familien, kliniske funn og det faktum at hans sønn som barn hadde fått en diagnose, gjorde at han ble henvist videre til utredning. Funnet av en sjeldent forekommende tilstand har fått betydning for flere familiemedlemmer.

Pasienten var en mann i 50-årene som ble innlagt til rehabilitering etter et mindre hjerneinfarkt. Han hadde forbigående talevansker, men man fant ingen sikker hemiparese. Derimot var det symmetrisk lett proksimal kraftsvikt i begge underekstremiteter, og han hadde problemer med å reise seg opp fra sittende stilling. Videre hadde han en fleksjonsdefisitt i begge hender, dvs. problemer med å lukke hånden helt. Røntgen av begge hender avslørte ingen patologi i ledd, og han hadde ikke kraftsvikt i hender. Fra tidligere hadde han allerede fra ungdomsårene hatt problemer med å løpe. Han fikk hjerteinfarkt da han var i begynnelsen av 30-årene og etter dette atrieflimmer. Han var antikoagulert. Familieanamnesen var positiv for hjertesykdom – hans far døde brått i ung alder. Pasienten hadde også hatt et søsken som døde i forbindelse med hjertesykdom. I tillegg hadde han en voksen sønn som i barneårene hadde fått en muskeldystrofi-diagnose: skulder-hofte-muskeldystrofi (limb girdle muscular dystrophy, LGMD). Ifølge pasienten var han og moren til sønnen blitt forespeilet at han gradvis skulle bli verre, men sønnen var oppegående uten behov for hjelpemidler og var i fullt arbeid. Pasienten ble på bakgrunn av denne familieanamnesen henvist til universitetssykehuset med spørsmål om de proksimale paresene kunne skyldes en muskeldystrofi.

Muskeldystrofiene er en heterogen gruppe arvelige tilstander. Det finnes både recessive og dominante former. En del av disse debuterer i barneårene, mens andre først blir symptomatiske i ungdomsårene eller i voksen alder (1). Den hyppigst forekommende muskeldystrofi i barneårene er Duchennes muskeldystrofi. Denne er X-bundet og progredierende. Det vil si at gutter blir syke, mens jenter vanligvis er bærere, men kan få milde symptomer i voksen alder og i sjeldne tilfeller i alvorlig grad (2). Sønnen til vår pasient hadde åpenbart ikke denne diagnosen. Skulder-hofte-muskeldystrofi er en relativt heterogen gruppe tilstander hvor man først i de senere årene har kunnet spesifisere nærmere undergrupper basert på hvilket gen som er affisert (3). På det tidspunktet sønnen var utredet, var ikke dette tilgjengelig. Det var derfor vanskelig å gi sikre opplysninger om prognose og komplikasjoner, nettopp slik man hadde opplevd det i denne familien.

Ved nevrologisk undersøkelse ved universitetssykehus fant man noe avflatede lår-muskler. Pasienten hadde nedsatt kraft for fleksjon i hoftene bilateralt, og han klarte ikke å sette seg ned på huk. Det var også lett nedsatt kraft for adduksjon i skuldrene. Han hadde normal sensibilitet for stikk og berøring, men ikke sikkert utløsbare reflekser i bena. Supplerende undersøkelser viste normalt CK-nivå og ingen sikker myopati ved elektromyografi (EMG), mens nevrografi viste funn forenlig med en sensorisk polynevropati i underekstremitetene. Det fremkom også at flere av hans fars søsken hadde dødd av antatt hjerterelatert årsak.

CK-nivået er ofte betydelig forhøyet ved mange av muskeldystrofiene, men bare lett forhøyet eller normalt ved de arvelige myopatiene (1). Muskeldystrofiene affiserer

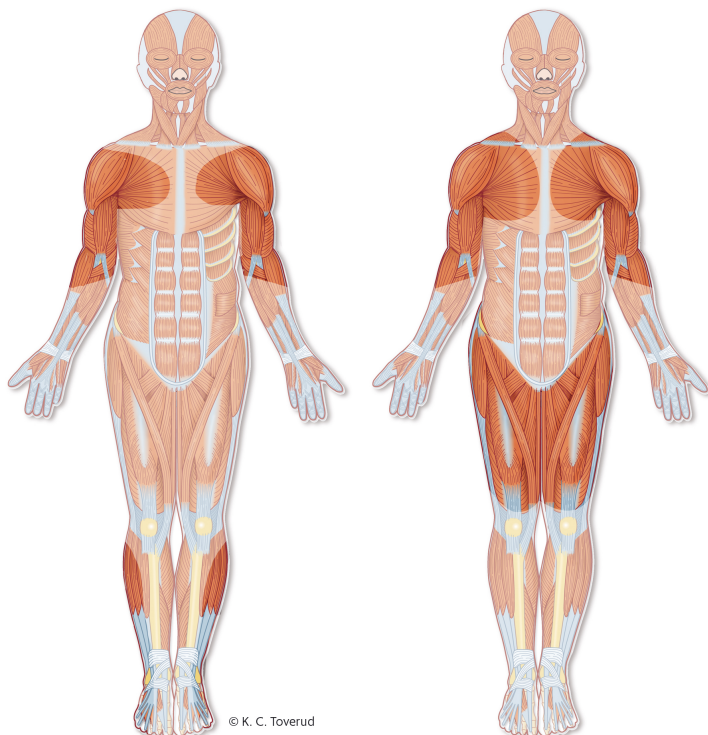
muskulcellemembranene eller andre strukturer som fører til nedbryting av muskelfibre. Ved de arvelige myopatiene er det forstyrrelser i det kontraktile apparatet som fører til dårlig funksjon av muskelen (1). Det er ikke et helt strikt skille lenger mellom disse tilstandene, og i litteraturen brukes begrepene til dels om hverandre for de arvelige muskelsykdommene. Ved enkelte tilstander definert som muskeldystrofier er det tilnærmet normalt CK-nivå (1). Elektromyografi kan ved myopati og muskeldystrofier påvise patologi i form av smale og lavamplitydige (myopatiske) motorisk enhetspotensialer (motor unit potentials, MUP) og eventuelt spontanaktivitet (4).

På den annen side kan dette, etter vår erfaring, av og til være vanskelig å påvise selv ved kjente myopati/muskeldystrofier. Dette gjelder særlig hvis bare proksimal muskulatur, som er lite tilgjengelig for EMG-undersøkelse, er affisert, for eksempel iliopsoas eller aksial muskulatur.

Gjennom vår pasient fikk også sønnen tilbud om å komme til undersøkelse. Han samtykket til dette. Det fremkom av journalen at han hadde vært hypoton som liten, og var blitt utredet i tidlig barnealder. Supplerende undersøkelser hadde påvist noe myopati ved EMG-undersøkelse, mens CK-verdien var normal. Han hadde fått diagnostisert diabetes i førskolealder, men på bakgrunn av hypotonien og sen motorisk utvikling fikk diagnosen skulder-hofte-muskeldystrofi. I noen år brukte han rullestol som avlastning, men etter hvert ble han gradvis sterkere, kunne løpe og hoppe, og fra midten av tenårene hadde han ikke vært fulgt opp videre. Han var nå i midten av 20-årene, kunne slå venner i håndbak, men slet med å gå i trapper. Ett år tidligere hadde han vært hos kardiolog på grunn av episoder med rask puls. Utredning hadde ikke påvist patologi ifølge pasienten, og han var ikke fulgt opp videre.

Ved klinisk undersøkelse hadde han kontrakturer i albue og akillessene. Det var økt lumbal lordose og lett atrofi av skulderbuemuskulatur. Han hadde nedsatt kraft i abdominalmuskulatur og svakhet for fleksjon i hoften og positiv Trendelenburgs test. Han hadde litt vansker med å komme seg opp fra huksittende stilling (positiv Gowers' tegn – måtte dels støtte seg på lårene for å komme opp). I tillegg hadde han utslukkede akillesreflekser og nedsatt sensibilitet for stikk distalt i underekstremitetene. Pasienten ønsket ikke å gjøre EMG-undersøkelse, mens nevrografi påviste en sikker aksonal motorisk og sensorisk polynevropati. CK-verdien var også nå i voksen alder normal.

Polynevropatien kunne tolkes som sekundært til hans diabetes. På den annen side var det også påvist sensorisk polynevropati hos hans far, som ikke hadde kjent diabetes. Alt i alt med så beskjedne funn ved supplerende undersøkelser hos begge, var det særlig distribusjonen av symptomene og de kliniske funnene med proksimal svakhet som pekte i retning av muskelsykdom (fig 1). Funn av kontrakturer hos sønnen støttet opp om dette. Kontrakturer forekommer ved en rekke arvelige muskelsykdommer, blant annet ved Duchennes og Beckers muskeldystrofi og ved Emery-Dreifuss' muskeldystrofi (5, 6). I tillegg var det altså betydelig opphopning av hjertesykdom i familien.



**Figur 1** Typisk distribusjon av muskelsvakhet ved Emery-Dreifuss' muskeldystrofi (til venstre) og skulder-hofte-muskeldystrofi. Ved Emery-Dreifuss' muskeldystrofi ses også hyppig kontrakturer.

Det ble etter avtale med begge pasientene sendt prøve til genetisk testing med tanke på skulder-hofte-muskeldystrofi. På bakgrunn av sykehistoriene med kombinasjonen av både proksimal svakhet og kontrakturer i samme familie, i tillegg til tidlig hjerteaffeksjon, valgte man fra genetisk hold å teste først på mutasjoner i *LMNA*-genet. Det viste seg at både far og sønn hadde to mutasjoner på samme allel i *LMNA* (c.886–887insA i ekson 5 og en delesjon som omfatter ekson 3). Undersøkelsene bekreftet derfor diagnosen muskeldystrofi på bakgrunn av mutasjoner i *LMNA*-genet.

Mutasjoner i *LMNA*-genet kan gi opphav til flere forskjellige nevromuskulære fenotyper. De hyppigste er en autosomal dominant form av Emery-Dreifuss' muskeldystrofi og en mildere form med sent debuterende skulder-hofte-muskeldystrofi (type 1B). Det er også beskrevet fenotyper med isolert kardiomyopati og en alvorlig kongenital muskeldystrofi (6).

På bakgrunn av funnet med mutasjoner i *LMNA*-genet ble både vår pasient og hans sønn henvist til kardiologisk avdeling med særlig kompetanse på genetiske hjertesykdommer. Vår pasient har fått påvist dilatert kardiomyopati og har fra tidligere atrieflimmer, noe som er en klassisk utvikling hos pasienter med denne typen mutasjoner i *LMNA*-genet. Han følges regelmessig kardiologisk og har fått implantert en hjertestarter i tillegg til biventrikulær pacemaker (CRT-D).

Også hans sønn følges kardiologisk årlig, men har så langt ikke hatt behov for medisiner eller annen behandling for hjertesymptomene. I ettertid er ytterligere en slektning diagnostisert med mutasjon i *LMNA*-genet og har fått hjertestarter. Denne pasienten hadde kun beskjedne funn ved nevrologisk undersøkelse.

## Diskusjon

Henvisningen av denne pasienten fra rehabiliteringsinstitusjon til videre utredning førte til spesifikk diagnostikk både av ham, hans sønn og en annen slektning. Dette hadde betydning for å kunne tilby riktig oppfølging av alle disse tre pasientene, og er viktig for kommende generasjoner i denne familien.

Dominante mutasjoner i *LMNA*-genet ga ulike nevromuskulære fenotyper hos far og sønn. Sønnen som opprinnelig hadde fått diagnosen skulder-hofte-muskeldystrofi, hadde i voksen alder funn som dels kunne minne om Emery-Dreifuss' muskeldystrofi med typiske

kontrakturer. Hans lette pareser hadde i større grad preg av skulder-hofte-muskeldystrofi. Faren hadde overveiende funn som ved en skulder-hofte-muskeldystrofi. Denne aldersrelaterte fenotypiske variasjonen ved samme genetiske tilstand er beskrevet i litteraturen (6).

Hjerteaffeksjon kan forekomme ved en rekke arvelige nevromuskulære tilstander. De tre gruppene av tilstander hvor dette forekommer hyppigst er Duchennes muskeldystrofi, Dystrophia myotonica type 1 og 2 og ulike undergrupper av skulder-hofte-muskeldystrofi. Duchennes muskeldystrofi var utelukket i og med at dette gir alvorlig affeksjon hos alle gutter og ikke kan arves fra far til sønn (2). Ved Dystrophia myotonica type 1 og 2, som også er dominante tilstander, er ett av de dominerende symptomene myotoni (7). Dette ble verken påvist klinisk eller ved EMG-undersøkelse hos våre pasienter.

En rekke skulder-hofte-muskeldystrofier gir økt risiko for affeksjon av hjertemuskel eller arytmier (8). Skulder-hofte-muskeldystrofi 2l forekommer hyppigere i Nord-Europa, inklusive Norge, enn ellers i verden (9). Denne tilstanden gir også økt risiko for affeksjon av hjertet, men tilstanden er recessiv, og det passer ikke med arvemønsteret i denne familien.

I vår familie ble det påvist en mutasjon i *LMNA*-genet. Ved mutasjoner i *LMNA*-genet er det svært høy aldersrelatert penetrans for kardial affeksjon (10). Dette betyr at de aller fleste får et eller annet hjertesymptom i løpet av livet og med større sannsynlighet med økende alder. Mutasjoner i dette genet er den tredje hyppigste årsaken til plutselig hjertedød hos pasienter med nevromuskulære tilstander (11). Disse pasientene må derfor følges nøye kardialt, og det må fortløpende foretas risikovurdering for plutselig død (12, 13).

Den massive opphopningen av hjertesykdom i familien, med hjertedød i ung alder hos far til indekspasienten og et søsken som døde i forbindelse med hjertesykdom, i tillegg til tidlig hjertedød hos indekspasientens fars søsken, passet med en dominant tilstand med høy kardial penetrans. På den annen side var det vanskelig å få frem sikre anamnestiske opplysninger om skjelettmuskelsymptomer hos andre familiemedlemmer. Her var tidlig diagnose av sønnen en viktig medvirkende årsak til at man mistenkte at hjerteaffeksjonen og muskelsymptomene hadde en sammenheng.

Både far og sønn hadde nevrografiske holdepunkter for en polynevropati. Hos sønnen kunne dette eventuelt forklares med hans diabetes, men også faren hadde funn forenlig med en sensorisk polynevropati. Det er beskrevet kombinasjoner av muskeldystrofi og polynevropati ved enkelte mutasjoner i *LMNA*-genet (14). Om funnet av polynevropati hos to familiemedlemmer i denne familien skyldes mutasjonene påvist hos dem, er usikkert.

For de aller fleste arvelige nevromuskulære tilstander finnes ingen spesifikk behandling mot prosessene i muskler eller nerver (1, 3, 8). Dette gjelder også muskeldystrofier som skyldes mutasjoner i *LMNA*-genet. Symptomatisk behandling og fokusert oppfølging av kjente risikofaktorer ved tilstanden er derfor essensielt. Genetisk diagnostikk av denne undergruppen av skulder-hofte-muskeldystrofi er viktig for å sikre at de følges kardiologisk, i og med at de fleste av pasientene med disse mutasjonene får hjerteaffeksjon, og det finnes livreddende kardial behandling i form av medikamenter og implanterbar hjertestarter (13).

Som det fremgår av denne familiens sykehistorie, kan muskelsymptomene være beskjedne, mens kardiale manifestasjoner er alvorlige. Det illustrerer viktigheten av å koble hjerte- og skjelettmuskelaaffeksjon og tenke på muligheten for en sjelden arvelig muskelsykdom.

---

#### LITTERATUR:

1. Cardamone M, Darras BT, Ryan MM. Inherited myopathies and muscular dystrophies. *Semin Neurol* 2008; 28: 250 - 9. [PubMed][CrossRef]
2. Annexstad E], Lund-Petersen I, Rasmussen M. Duchennes muskeldystrofi. *Tidsskr Nor Legeforen* 2014; 134: 1361 - 4. [PubMed][CrossRef]
3. Thompson R, Straub V. Limb-girdle muscular dystrophies - international collaborations for

translational research. *Nat Rev Neurol* 2016; 12: 294 - 309. [PubMed][CrossRef]

4. Løseth S, Torbergesen T. Elektromyografi og nevrografi ved alvorlig nevro-muskulær sykdom. *Tidsskr Nor Legeforen* 2013; 133: 174 - 8. [PubMed][CrossRef]

5. Brandsema JF, Darras BT. Dystrophinopathies. *Semin Neurol* 2015; 35: 369 - 84. [PubMed][CrossRef]

6. Bonne G, Quijano-Roy S. Emery-Dreifuss muscular dystrophy, laminopathies, and other nuclear envelopathies. *Handb Clin Neurol* 2013; 113: 1367 - 76. [PubMed][CrossRef]

7. Quinn C, Salajegheh MK. Myotonic disorders and channelopathies. *Semin Neurol* 2015; 35: 360 - 8. [PubMed][CrossRef]

8. Narayanaswami P, Weiss M, Selcen D et al. Evidence-based guideline summary: diagnosis and treatment of limb-girdle and distal dystrophies: report of the guideline development subcommittee of the American Academy of Neurology and the practice issues review panel of the American Association of Neuromuscular & Electrodiagnostic Medicine. *Neurology* 2014; 83: 1453 - 63. [PubMed][CrossRef]

9. Stensland E, Lindal S, Jonsrud C et al. Prevalence, mutation spectrum and phenotypic variability in Norwegian patients with Limb Girdle Muscular Dystrophy 2I. *Neuromuscul Disord* 2011; 21: 41 - 6. [PubMed][CrossRef]

10. Pasotti M, Klersy C, Pilotto A et al. Long-term outcome and risk stratification in dilated cardiomyopathies. *J Am Coll Cardiol* 2008; 52: 1250 - 60. [PubMed][CrossRef]

11. Finsterer J, Stöllberger C, Maeztu C. Sudden cardiac death in neuromuscular disorders. *Int J Cardiol* 2016; 203: 508 - 15. [PubMed][CrossRef]

12. Hasselberg NE, Edvardsen T, Petri H et al. Risk prediction of ventricular arrhythmias and myocardial function in Lamin A/C mutation positive subjects. *Europace* 2014; 16: 563 - 71. [PubMed][CrossRef]

13. Priori SG, Blomström-Lundqvist C, Mazzanti A et al. 2015 ESC Guidelines for the management of patients with ventricular arrhythmias and the prevention of sudden cardiac death: The task force for the management of patients with ventricular arrhythmias and the prevention of sudden cardiac death of the European Society of Cardiology (ESC). Endorsed by: Association for European Paediatric and Congenital Cardiology (AEPC). *Eur Heart J* 2015; 36: 2793 - 867. [PubMed][CrossRef]

14. Benedetti S, Bertini E, Iannaccone S et al. Dominant LMNA mutations can cause combined muscular dystrophy and peripheral neuropathy. *J Neurol Neurosurg Psychiatry* 2005; 76: 1019 - 21. [PubMed][CrossRef]

---

Publisert: 4. september 2017. *Tidsskr Nor Legeforen*. DOI: 10.4045/tidsskr.16.0789

Mottatt 15.9.2016, første revisjon innsendt 7.4.2017, godkjent 16.6.2017.

© Tidsskrift for Den norske legeforening 2020. Lastet ned fra tidsskriftet.no