



Kirurgisk behandling av pylorusstenose

ORIGINALARTIKKEL

KAJA MØRK

E-post: kaja.mork@mail.com
Det medisinske fakultet
Universitetet i Oslo

Hun har bidratt med utforming av prosjektet og manuskriptet, har gjennomgått journaler, bearbeidet data og gjort litteratursøk og har godkjent innsendte manusversjon.
Kaja Mørk (f. 1989) fullførte medisinstudiet i 2017 og er nå LIS1 ved Sykehuset i Vestfold, Tønsberg.
Forfatter har fylt ut ICMJE-skjema og oppgir ingen interessekonflikter.

HANS SKARI

Barnekirurgisk seksjon
Oslo universitetssykehus, Ullevål

Han har bidratt med idé, utforming av prosjektet, analyse av data og kontroll av datafil, med verdifulle kommentarer til manusbearbeidingen og har godkjent innsendte manusversjon.
Hans Skari (f. 1963) er dr.med., spesialist i generell kirurgi og i barnekirurgi og overlege.
Forfatter har fylt ut ICMJE-skjema og oppgir ingen interessekonflikter.

OLE SCHISTAD

Barnekirurgisk seksjon
Oslo universitetssykehus, Ullevål

Han har bidratt med idé og med verdifulle kommentarer til manusbearbeidingen og har godkjent innsendte manusversjon.
Ole Schistad (f. 1956) er spesialist i generell kirurgi og i barnekirurgi og overlege.
Forfatter har fylt ut ICMJE-skjema og oppgir ingen interessekonflikter.

PÅL AKSEL NÆSS

Barnekirurgisk seksjon
Oslo universitetssykehus, Ullevål

og
Institutt for klinisk medisin
Universitetet i Oslo

Han har bidratt med utforming av prosjektet og med verdifulle kommentarer til manusbearbeidingen og har godkjent innsendte manusversjon.
Pål Aksel Næss (f. 1958) er overlege ved Avdeling for traumatologi og professor.
Forfatter har fylt ut ICMJE-skjema og oppgir ingen interessekonflikter.

BAKGRUNN

Pylorusstenose er en av de vanligste kirurgiske tilstandene hos spedbarn. Formålet med denne studien var å undersøke diagnostikk og resultater etter kirurgisk behandling av tilstanden ved Oslo universitetssykehus, Ullevål.

MATERIALE OG METODE

Vi gjorde en retrospektiv journalgjennomgang hos pasienter operert for pylorusstenose i perioden 2004–16. Preoperative symptomer og funn, diagnostikk, behandling og postoperative resultater ble registrert. Postoperative komplikasjoner ble gradert etter Clavien-Dindo-klassifikasjonen.

RESULTATER

Vi identifiserte 140 pasienter, 123 gutter og 17 jenter. Sensitiviteten ved ultralydundersøkelse ved sykehuset var 96 % (135/140). Pyloromyotomi var kurativ hos alle pasientene. Det ble påvist 12 perioperative og 12 postoperative komplikasjoner hos 22 pasienter (16 %). Det var fire alvorlige postoperative komplikasjoner (grad IIIb og grad IVa), men ingen av disse medførte sekvele. To pasienter fikk slimhinneperforasjon, som ble diagnostisert og suturert perioperativt. Syv pasienter fikk postoperativ sårinfeksjon.

FORTOLKNING

Diagnosen pylorusstenose ble bekreftet ved ultralydundersøkelse hos 96 % av dem som ble operert for pylorusstenose. Pyloromyotomi var kurativ hos alle, og det var få alvorlige komplikasjoner.

Pylorusstenose er en tilstand hvor den fortykkede pylorusmuskulaturen hindrer passasje av ventrikelinnhold fra ventrikkelen til duodenum. Tilstanden rammer vanligvis spedbarn i alderen 3–12 uker (1–4) og har en forekomst på 1 : 1 000–3 : 1 000 levendefødte (5, 6). Det er høyest forekomst hos gutter, med en gutt-jente-ratio på 4 : 1–5 : 1 (1, 5–7). Siden symptomene som oftest oppstår noen uker etter fødselen, er det ofte primærhelsetjenesten som gjør den første vurderingen av disse barna.

Man mistenker diagnosen hos barn i alderen 3–12 uker med sprutbrekninger med melkelignende utseende kort tid etter måltidet. Barnet vil ofte være i god form initialt, men kan etter hvert bli dehydrert og slappere, og vektøkningen stagnerer eller vekten går ned.

Palpasjon av forstørret pylorus i epigastriet har historisk sett hatt betydning, men er av begrenset diagnostisk verdi i dag. Klinisk mistanke om tilstanden skal føre til øyeblikkelig hjelp-innleggelse i nærmeste sykehus med akuttfunksjon. Diagnosen bekreftes ved ultralydundersøkelse og funn av forstørret pylorus.

Ultralydkriteriene for å stille diagnosen varierer i litteraturen (8–10), men pylorusstenose er sannsynlig hvis muskelveggtykkelsen er 3 mm eller mer og/eller pyloruslengden er 15 mm eller mer. Ved innleggelse kan det foreligge hypokloremisk metabolsk alkalose (på grunn av saltsyretap i oppkastet) og dehydrering.

Standardbehandling av pylorusstenose er preoperativ væskebehandling, pyloromyotomi og gradvis opptrapping av peroral ernæring. Pyloromyotomi ble gjennomført første gang av Conrad Ramsted i 1911 (11), men i Norge var behandlingen av pylorusstenose frem til 1960-årene hovedsakelig medikamentell med spasmolytika og små, hyppige måltider. Overgang til operativ behandling resulterte i betydelig kortere liggetid og færre komplikasjoner (12, 13).

Det ble publisert flere norske artikler om pylorusstenose i de påfølgende årene (12–19), men det er ikke publisert studier fra Norge siden 1990. Formålet med denne studien var å undersøke preoperative symptomer og funn, diagnostikk og resultater etter operativ behandling inklusive komplikasjoner for pylorusstenose ved Oslo universitetssykehus, Ullevål.

Materiale og metode

Vi har gjennomført en retrospektiv studie med barn operert for pylorusstenose i perioden

1.1.2004–31.12.2016 ved Barnekirurgisk seksjon, Oslo universitetssykehus, Ullevål. Pasientene ble identifisert ved gjennomgang av operasjonsprotokoll, ved søk på diagnosekoden Q40.0 (medfødt hypertrofisk pylorusstenose) og på operasjonskoden JDH60 (pyloromyotomi) i elektronisk journal (DIPS).

Alle som ble diagnostisert og operert for pylorusstenose ved sykehuset i studieperioden ble inkludert. Det ble foretatt sjekk av kodenøkkel og datafil for å utelukke dobbeltregistrering av pasienter. Dette er en intern kvalitetsstudie, og personvernombudet tilrådet gjennomføring (2016/16475).

Aktuelle data er hentet fra elektronisk pasientjournal. Variablene som inngikk i studien, ble bestemt etter en pilotstudie med ti pasienter, og det ble laget et registrerings skjema til bruk ved journalgjennomgangen. De aktuelle variablene ble kvalitetssikret og lagt inn i en aidentifisert Excel-fil.

Følgende demografiske variabler ble registrert: alder ved innleggelse, kjønn, fødselsvekt, årstall ved innleggelse, antall dager med symptomer, vekt ved innleggelse, preoperativ vektreduksjon i forhold til maksimalvekt oppgitt i journal, forekomst av pylorusstenose i slekten og henvisende instans.

Diagnostiske variabler inkluderte ultralydfunn etter undersøkelse ved lokalsykehus og Oslo universitetssykehus, Ullevål, og eventuell beskrivelse av palpasjonsfunn av pylorus i våken tilstand ved innleggelse. Vi definerte ultralydkriteriene for pylorusstenose som veggtykkelse ≥ 3 mm og pyloruslengde ≥ 15 mm (8, 9).

Røntgen oesophagus-ventrikkelduodenum med kontrast ble utført der diagnosen var uklart etter ultralydundersøkelsen. Kriteriene for pylorusstenose var trådtynn pylorus, langsom/manglende kontrastpassasje i pylorus og lang pyloruskanal. Blodprøveverdier (pH, klor, baseoverskudd) ved innleggelse ved Ullevål ble registrert.

Behandlingsvariabler inkluderte tilgang (oppad konvekst navlesnitt eller subkostalsnitt), operasjonstid og perioperative komplikasjoner. Preoperative liggedøgn, postoperative liggedøgn, totalt antall liggedøgn inkludert ev. døgn i permisjon, forekomst av postoperativt oppkast, tidlige postoperative komplikasjoner (til og med 30. postoperative døgn), senkomplikasjoner (etter 30. postoperative døgn), reinnleggelser og reoperasjoner ble registrert.

Overlevelse ved journalgjennomgangen i januar 2018 ble registrert ved bruk av DIPS, som er koblet opp mot folkeregisteret.

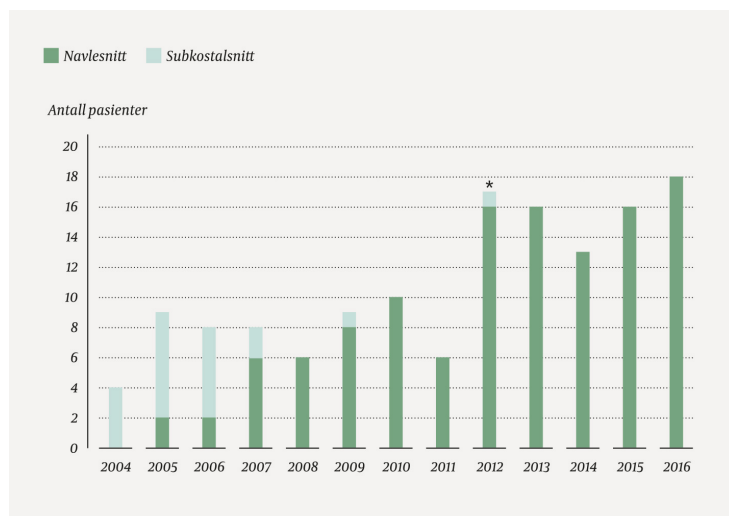
Statistiske analyser ble utført med SPSS Statistics 23, IBM Corp., Armonk, NY. Kategoriske variabler presenteres som antall og prosent. Kontinuerlige variabler presenteres med gjennomsnitt og 95 % konfidensintervall (KI).

Postoperative komplikasjoner er inndelt etter Clavien-Dindo-klassifikasjonen (20). Dette er et klassifiseringssystem som graderer komplikasjoner etter alvorlighetsgrad og hvilken behandling komplikasjonen krever.

Grad I er alle avvik fra det postoperative forløpet som ikke krever behandling, dessuten bruk av medikamenter og prosedyrer spesifisert for grad I-komplikasjoner (antiemetika, analgetika, antipyretika, diuretika, elektrolytter, fysioterapi og enkel drenasje av sårinfeksjon uten narkose). Grad II-komplikasjoner krever medikamenter utover de som er godkjent for grad I samt total parenteral ernæring eller blodtransfusjon. Grad III-komplikasjoner krever radiologisk, endoskopisk eller kirurgisk intervensjon uten anestesi (IIIa) eller med anestesi (IIIb). Grad IV er livstruende komplikasjoner med behov for intensivbehandling på grunn av svikt i ett organ (IVa) eller multiorgansvikt (IVb). Grad V-komplikasjon er dødsfall. Vi har definert alvorlige komplikasjoner som \geq grad IIIb og mindre alvorlige komplikasjoner som \leq grad IIIa.

Resultater

Vi identifiserte 140 pasienter diagnostisert og behandlet for pylorusstenose i studieperioden (fig 1). Av disse ble 63 (45 %) innlagt direkte i Oslo universitetssykehus, Ullevål, 77 (55 %) ble overflyttet fra lokalsykehus. Av de 63 med direkte innleggelse kom 28 fra legevakt, 12 fra fastlege, åtte fra helsestasjon, fire via AMK-sentralen, tre fra privatpraktiserende barnelege, tre fra ukjent lege, tre fra annen avdeling på Ullevål og to etter direkte avtale med overlege ved sykehuset.



Figur 1 Antall pasienter operert for pylorusstenose med navlesnitt eller subkostalsnitt ved Oslo universitetssykehus i perioden 2004–16. I 2012 ble de barnekirurgiske enhetene ved Rikshospitalet og Ullevål fusjonert, og siden da er alle pylorusstenosepasientene operert ved Oslo universitetssykehus, Ullevål (tidspunktet er markert med stjerne)

Pasientkarakteristika blir presentert i tabell 1. Pylorusstenose i slekten var kun nevnt i 36 pasientjournaler, og av disse hadde 18 pasienter (13 %) en førstegradsslektning med diagnosen.

Tabell 1

Pasientkarakteristika

	Antall (%)
Gutter	123 (88)
Jenter	17 (12)
Gjennomsnitt (95 % KI)	
Alder (uker)	5,0 (4,5–5,4)
Fødselsvekt (kg)	3,4 (3,3–3,5) ¹
Vekt ved innleggelse (kg)	4,0 (3,9–4,1) ²
Vektreduksjon (g)	197 (165–229) ³

¹Fødselsvekt registrert hos 133 av 140 pasienter

²Vekt ved innleggelse registrert hos 137 av 140 pasienter

³Vektreduksjon registrert hos 67 av 140 pasienter

Antall dager med symptomer før innleggelsen var 7,6 (6,5–8,8 d). Palpabel pylorus ved sykehusinnleggelsen ble beskrevet hos 14 pasienter (10 %). Av biokjemiske resultater var pH på 7,43 (7,41–7,44) og en klorverdi på 99 mmol/l (98–100 mmol/l) innenfor respektive referanseområder (pH 7,35–7,45, klor 97–108 mmol/l). Et baseoverskudd (BE) på +3,8 mmol/l (+2,9–+4,7 mmol/l) var over referanseområdet (–3–+3 mmol/l).

Hos 75 av 77 barn ble det gjort ultralydundersøkelse ved lokalsykehuset før de ble innlagt

ved Oslo universitetssykehus, Ullevål, og hos 58 av de 75 (77 %) ble det konkludert med pylorusstenose, hos 16 (21 %) var det mistenkt pylorusstenose og hos én (1 %) var det uklar diagnose.

Det var 135 pasienter (96 %) som fikk utført ultralydundersøkelse ved Ullevål. Hos fem ble det kun foretatt sekundærgranskning av ultralydbildene fra lokalsykehuset.

Tykkelsen på pylorismuskelen var 4,6 mm (4,5–4,8 mm), basert på data fra 118 pasienter. Pyloruslengden var 20,3 mm (19,8–20,8 mm), basert på data fra 124 pasienter.

Det var 134 pasienter (96 %) som fikk diagnosen pylorusstenose ut fra ultralydundersøkelse og som hadde hypertrofisk pylorus ved operasjonen. Dette gir undersøkelsen en sensitivitet på 96 % i denne selekterte gruppen av barn som ble operert med pyloromyotomi.

Diagnosen var uklar hos seks pasienter etter en eller flere ultralydundersøkelser, og røntgen oesofagus-ventrikkelduodenum med kontrast ble utført hos disse seks (6 %) samt hos ytterligere ett barn, og pylorusstenose ble bekreftet hos alle.

Av de 140 pasientene som ble operert med pyloromyotomi ble 17 (12 %) operert med høyresidig subkostalsnitt og 123 (88 %) med navlesnitt (fig 1). Operasjonstid samlet for begge tilganger var 31 minutter (29–33 min).

Antall preoperative liggedøgn var 1,3 (1,1–1,4 d). Antall postoperative liggedøgn var 3,8 (3,5–4,0 d). Totalt antall liggedøgn var 5,0 (4,8–5,4 d). Vi fant forbigående postoperativt oppkast under innleggelsen hos 85 pasienter (60 %).

Det var til sammen 24 peri- og postoperative komplikasjoner hos 22 pasienter (16 %). Perioperative komplikasjoner er presentert i tabell 2, postoperative i tabell 3. Én pasient hadde postoperativ respirasjonssvikt og fikk respiratorbehandling i ett døgn før ekstubering, men det videre forløpet var ukomplisert. Én pasient ble kortvarig respiratorbehandlet og vellykket antibiotikabehandlet for mistenkt sepsis uten sikkert utgangspunkt (negativ blodkultur). Syv pasienter hadde overflatisk sårinfeksjon – fem ble behandlet med drenasje uten narkose og en av dem fikk antibiotika, mens de to siste ble drenert i narkose etter henholdsvis åtte og 16 dager.

Tabell 2

Perioperative komplikasjoner ved pyloromyotomi hos 140 pasienter. Det var 12 perioperative komplikasjoner hos 12 pasienter

	Antall
Aspirasjon	1
Slimhinneperforasjon (lukket perioperativt)	2
Hudrift (lukket perioperativt)	3
Serosarift (lukket perioperativt)	6
Totalt	12

Tabell 3

Postoperative komplikasjoner etter pyloromyotomi hos 140 pasienter. Det var 12 postoperative komplikasjoner hos 12 pasienter. Tidlige postoperative komplikasjoner er definert som komplikasjoner ≤ 30 dager postoperativt. Senkomplikasjoner er definert som komplikasjoner > 30 dager postoperativt

	Antall Gradering etter Clavien-Dindo-klassifikasjonen						
	I	II	IIIa	IIIb	IVa	IVb	V
Tidlige postoperative komplikasjoner							

Antall Gradering etter Clavien-Dindo-klassifikasjonen							
	I	II	IIIa	IIIb	IVa	IVb	V
Sepsis	1				1		
Respirasjonssvikt	1				1		
6 dager med oppkast	1	1					
Hematom	1			1			
Sårinfeksjon/abscess	7	4	1	2			
Senkomplikasjoner							
Arrbrokk	1			1			
Totalt	12	4	2	4	2		

Én pasient hadde postoperativt oppkast i fem dager og fikk intravenøs væskebehandling i denne perioden. Fjerde postoperative dag ble det foretatt ultralydkontroll, som viste betydelig fortykket slimhinne og submucosa. Dag 6 ble det utført røntgen oesophagus-ventrikkelduodenum, som var normal, og pasienten sluttet å kaste opp samme dag.

Seks pasienter ble reinnlagt henholdsvis åtte, ti, 12, 12, 18 og 55 dager etter operasjonen. Tre av disse ble reoperert: én pasient hadde et hematom som ble evakuert 12 dager postoperativt, én pasient med sårinfeksjon fikk fjernet granulærsvæv 19 dager postoperativt og én pasient ble operert for arrbrokk 66 dager postoperativt. Tre pasienter ble reinnlagt 6–9 dager postoperativt på grunn av oppkast, som viste seg å være forårsaket av gastroenteritt hos én, obstipasjon hos én og gastroøsofageal refluks hos én.

Ingen av pasientene trengte reoperasjon på grunn av ufullstendig pyloromyotomi, og alle var i live ved journalgjennomgangen i januar 2018.

Diskusjon

Vår studie viser at pylorusstenose kan diagnostiseres trygt ved hjelp av ultralydundersøkelse og at operativ behandling er kurativ, med et akseptabelt antall perioperative komplikasjoner.

Vi fant at ultralydundersøkelse hadde 96 % sensitivitet. I litteraturen er det rapportert en sensitivitet og en spesifisitet ved ultralydundersøkelse utført av erfaren radiolog på henholdsvis 97–100 % og 99–100 % (21). Metoden er pålitelig, men kvaliteten avhenger av radiologens erfaring. I gruppen som ble henvist fra lokalsykehus, ble pylorusstenose diagnostisert/mistenkt på ultralydundersøkelse hos til sammen 74/75 pasienter (99 %), og ultralyddiagnosen var sikker hos 58/75 (77 %).

Ingen pasienter ble reoperert for ufullstendig pyloromyotomi eller residiv.

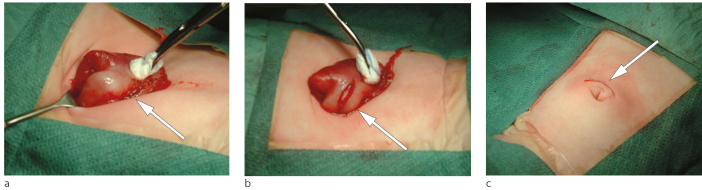
I denne studien har vi valgt å inkludere alle kategorier komplikasjoner. Hall og medarbeidere inkluderte også alle typer komplikasjoner og fant en komplikasjonsfrekvens på 19 % (2).

I mange studier rapporterer man kun sårinfeksjon og slimhinneperforasjon, og komplikasjonsraten er da 4–6 % (3, 4, 22). Vi fant to slimhinneperforasjoner (1 %), noe som er sammenlignbart med andre studier, hvor forekomsten varierer fra 1 % til 2 % (2–4). Dette gjelder også sårinfeksjon, som vi fant hos 5 % av våre pasienter, mot om lag 4 % i andre studier (2, 4). Det var tre potensielt alvorlige perioperative komplikasjoner i vår studie (to slimhinneperforasjoner og én aspirasjon), men ingen av disse var til hinder for at operasjonene kunne fullføres som planlagt.

Antallet serosarifter og hudrifter i vårt materiale var sammenlignbart med det man finner i andre studier, der det rapporteres serosarift hos 9 %, mot 4 % i vår studie, og hudrift hos om lag 2 %, som hos oss (2, 4).

Clavien-Dindo-klassifikasjonen er mer nyansert enn den tradisjonelle skjønnsmessige todelingen i alvorlige og mindre alvorlige komplikasjoner. Seks pasienter (4 %) hadde alvorlige postoperative komplikasjoner (grad IIIb–IVa) og seks (4 %) mindre alvorlige postoperative komplikasjoner (grad I–IIIa). Ingen av barna fikk sekvele etter peri- eller

postoperative komplikasjoner i denne studien, og alle var i live ved journalgjennomgangen. Det har vært få modifikasjoner vedrørende operasjonsmetoden siden pyloromyotomi ble introdusert. Flere studier har vist lik komplikasjonsfrekvens ved navlesnitt og subkostalsnitt, men det er rapportert at det blir et bedre kosmetisk resultat ved navlesnitt (7, 23–25). Subkostalsnitt ble derfor forlatt i 2009 ved Oslo universitetssykehus, Ullevål (fig 1), og alle pasienter opereres nå med navlesnitt (fig 2).



Figur 2 a) Pylorus hentes ut på buken (pil) via navlesnittet. b) Pylorus spaltes stumpt ned til mucosa (pil). c) Bueformet horisontalt navlesnitt lukket med intrakutan hudsutur (pil)

Laparoskopisk pyloromyotomi ble introdusert for første gang i 1991 (26), og metoden benyttes i varierende grad internasjonalt (2, 4, 27). Ut fra randomiserte studier og én systematisk oversikt er det tilnærmet like resultater etter laparoskopisk pyloromyotomi og åpen prosedyre (2, 3, 27).

Av epidemiologiske variabler fant vi en gutt-jente-ratio på 7, noe som er høyere enn det andre har vist (1, 5–7). Årsaken til at gutter oftere enn jenter får pylorusstenose er ukjent, men at det er slik, kan tale for at en genetisk komponent bidrar til utviklingen av tilstanden. Vi fant at 13 % av pasientene hadde en førstegradsslektning med pylorusstenose, men dette er et minimumsestimat, da vi i denne retrospektive studien ikke fanget opp alle pasienter med pylorusstenose i slekten.

Antallet pasienter diagnostisert og operert for pylorusstenose ved Oslo universitetssykehus, Ullevål, økte fra 2012. Årsaken til dette er at tidligere ble disse pasientene operert ved både Ullevål og Rikshospitalet, men i 2012 ble det bestemt at alle pasienter med pylorusstenose skulle opereres ved Ullevål.

Forbigående postoperativt oppkast av få dagers varighet er vanlig og regnes ikke som komplikasjon. Vi observerte postoperativt oppkast hos 60 % av pasientene, sammenlignet med 60–80 % i andre studier (2–4). Det er viktig å informere foreldrene om at oppkast er vanlig de første 2–3 dagene etter operasjonen, slik at unødvendig engstelse kan unngås.

En begrensning ved denne studien er at den er retrospektiv og at enkelte variabler mangler hos noen pasienter. Dette er angitt i tekst og tabeller. Pasientene er ikke blitt rutinemessig fulgt opp ved sykehuset. Vi har anbefalt tett oppfølging på helsestasjonen, med vektkontroll få dager etter utskrivning.

Pasientene har fått «åpen retur» ved tegn til komplikasjoner postoperativt, og foreldrene kan ringe barnekirurgisk sengepost direkte for små og store spørsmål. Til tross for dette lavterskeltilbudet om postoperativ hjelp ved behov, kan vi ikke utelukke at enkelte mindre komplikasjoner kan ha blitt behandlet lokalt og at dette ikke har kommet med i våre resultater.

Styrken ved studien er at vi har hatt tilgang til elektronisk journal for alle pasienter som ble operert for pylorusstenose i studieperioden.

Konklusjon

Pylorusstenose er hyppigere hos gutter enn hos jenter. Diagnosen stilles hos spedbarn med typisk sykehistorie som får påvist hypertrofisk pylorusstenose ved ultralydundersøkelse. Ultralydundersøkelsen blir utført av barneradiolog ved Oslo universitetssykehus, Ullevål, og hadde en sensitivitet på 96 %. Pyloromyotomi var kurativ etter ett inngrep hos alle. Alvorlige komplikasjoner var sjeldne og overlevelsen 100 %.

Resultatene knyttet til diagnostikk og behandling av pyloromyotomi i perioden 2004–16

ved Oslo universitetssykehus, Ullevål, var tilfredsstillende og sammenlignbare med internasjonal litteratur.

HOVEDBUDSKAP

Ultralydundersøkelse er nyttig for å bekrefte diagnosen ved klinisk mistenkt pylorusstenose

Operativ behandling var kurativ hos alle pasientene diagnostisert med pylorusstenose ved Oslo universitetssykehus, Ullevål, i perioden 2004–16

Alvorlige komplikasjoner knyttet til pyloromyotomi var sjeldne

Pylorusstenose forekom mer enn syv ganger så hyppig hos gutter som hos jenter

LITTERATUR:

1. Aboagye J, Goldstein SD, Salazar JH et al. Age at presentation of common pediatric surgical conditions: Reexamining dogma. *J Pediatr Surg* 2014; 49: 995 - 9. [PubMed][CrossRef]
2. Hall NJ, Pacilli M, Eaton S et al. Recovery after open versus laparoscopic pyloromyotomy for pyloric stenosis: a double-blind multicentre randomised controlled trial. *Lancet* 2009; 373: 390 - 8. [PubMed][CrossRef]
3. Leclair MD, Plattner V, Mirallie E et al. Laparoscopic pyloromyotomy for hypertrophic pyloric stenosis: a prospective, randomized controlled trial. *J Pediatr Surg* 2007; 42: 692 - 8. [PubMed][CrossRef]
4. St Peter SD, Holcomb GW, Calkins CM et al. Open versus laparoscopic pyloromyotomy for pyloric stenosis: a prospective, randomized trial. *Ann Surg* 2006; 244: 363 - 70. [PubMed]
5. Krogh C, Fischer TK, Skotte L et al. Familial aggregation and heritability of pyloric stenosis. *JAMA* 2010; 303: 2393 - 9. [PubMed][CrossRef]
6. Persson S, Ekbohm A, Granath F et al. Parallel incidences of sudden infant death syndrome and infantile hypertrophic pyloric stenosis: a common cause? *Pediatrics* 2001; 108: E70. [PubMed][CrossRef]
7. Oomen MW, Hoekstra LT, Bakx R et al. Open versus laparoscopic pyloromyotomy for hypertrophic pyloric stenosis: a systematic review and meta-analysis focusing on major complications. *Surg Endosc* 2012; 26: 2104 - 10. [PubMed][CrossRef]
8. Blumhagen JD, Maclin L, Krauter D et al. Sonographic diagnosis of hypertrophic pyloric stenosis. *AJR Am J Roentgenol* 1988; 150: 1367 - 70. [PubMed][CrossRef]
9. O'Keefe FN, Stansberry SD, Swischuk LE et al. Antropyloric muscle thickness at US in infants: what is normal? *Radiology* 1991; 178: 827 - 30. [PubMed][CrossRef]
10. Hall NJ, Pierro A. Pyloromyotomy. I: Spitz L, Coran AG, Teitelbaum DH, Tan HL, Pierro A. *Operative pediatric surgery*. 7. utg. Boca Raton, FL: CRC Press, 2013: 385.
11. Georgoula C, Gardiner M. Pyloric stenosis a 100 years after Ramstedt. *Arch Dis Child* 2012; 97: 741 - 5. [PubMed][CrossRef]
12. Normann E, Schistad G. Medfødt pylorusstenose. Kirurgisk behandling. *Tidsskr Nor Lægeforen* 1970; 90: 765 - 6. [PubMed]
13. Michalsen H, Sodal G. Infantil hypertrofisk pylorusstenose. En sammenligning av medisinsk og kirurgisk behandling. *Tidsskr Nor Lægeforen* 1972; 92: 2407 - 9. [PubMed]
14. Finsen VR. Aspekter av epidemiologi og behandling ved juvenil hypertrofisk pylorusstenose. *Tidsskr Nor Lægeforen* 1980; 100: 619 - 22. [PubMed]
15. Finsen VR, Stene T. Diagnosen av juvenil hypertrofisk pylorusstenose. *Tidsskr Nor Lægeforen* 1979; 99: 273 - 5. [PubMed]

16. Silberg IE, Holt J. Medfødt hypertrofisk pylorusstenose. Tidsskr Nor Lægeforen 1984; 104: 866 - 7. [PubMed]
17. Nordshus T, Eriksson J, Monclair T. Ultralyddiagnostikk ved hypertrofisk pylorusstenose. Tidsskr Nor Lægeforen 1985; 105: 1598 - 9. [PubMed]
18. Røkke O, Stjernholm E, Saebøe-Larssen J et al. Infantil hypertrofisk pylorusstenose. Et 22 års materiale. Tidsskr Nor Lægeforen 1989; 109: 2419 - 21. [PubMed]
19. Breivik K, Søreide JA, Bland J. Infantil hypertrofisk pylorusstenose. Tidsskr Nor Lægeforen 1990; 110: 3000 - 2. [PubMed]
20. Clavien PA, Barkun J, de Oliveira ML et al. The Clavien-Dindo classification of surgical complications: five-year experience. Ann Surg 2009; 250: 187 - 96. [PubMed][CrossRef]
21. Hernanz-Schulman M. Pyloric stenosis: role of imaging. Pediatr Radiol 2009; 39 (suppl 2): S134 - 9. [PubMed][CrossRef]
22. El-Gohary Y, Yeap BH, Hempel G et al. A 9-year single center experience with circumumbilical Ramstedt's pyloromyotomy. Eur J Pediatr Surg 2010; 20: 387 - 90. [PubMed][CrossRef]
23. Tan KC, Bianchi A. Circumumbilical incision for pyloromyotomy. Br J Surg 1986; 73: 399. [PubMed][CrossRef]
24. Blümer RM, Hessel NS, van Baren R et al. Comparison between umbilical and transverse right upper abdominal incision for pyloromyotomy. J Pediatr Surg 2004; 39: 1091 - 3. [PubMed][CrossRef]
25. Cozzi DA, Ceccanti S, Mele E et al. Circumumbilical pyloromyotomy in the era of minimally invasive surgery. J Pediatr Surg 2008; 43: 1802 - 6. [PubMed][CrossRef]
26. Alain JL, Grousseau D, Terrier G. Extramucosal pylorotomy by laparoscopy. J Pediatr Surg 1991; 26: 1191 - 2. [PubMed][CrossRef]
27. Sathya C, Wayne C, Gotsch A et al. Laparoscopic versus open pyloromyotomy in infants: a systematic review and meta-analysis. Pediatr Surg Int 2017; 33: 325 - 33. [PubMed][CrossRef]

Publisert: 17. april 2018. Tidsskr Nor Legeforen. DOI: 10.4045/tidsskr.17.0619

Mottatt 21.7.2017, første revisjon innsendt 9.12.2017, godkjent 26.2.2018.

© Tidsskrift for Den norske legeforening 2020. Lastet ned fra tidsskriftet.no