



# Rottebittfeber

TIDLIGERE I TIDSSKRIFTET

JULIE DIDRIKSEN

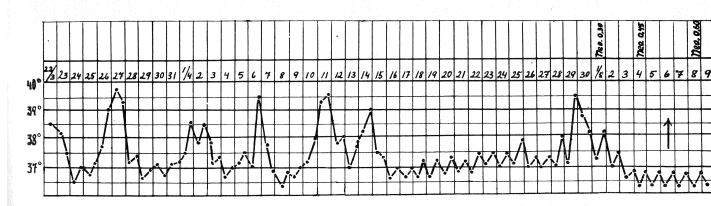
Tidsskriftet

De to bakteriene *Streptobacillus moniliformis* og *Spirillum minus* kan forårsake rottebittfeber. Det er en relativt sjelden infeksjonssykdom som vanligvis smitter ved rottebitt. I en artikkel fra Tidsskriftet nr. 10/1946 nevnes det at det har blitt beskrevet tilfeller av smitte gjennom kontakt med markmus, hund, katt og gris, men forfatterne hadde ikke snublet over smitte fra rev. Helt til en mann i 30-årene skar seg i fingeren mens han flådde en nylig skutt rødrev. Under følger et utdrag om det vanlige sykdomsforløpet (Tidsskr Nor Lægeforen 1946; 66: 312-4).

## Rottebittfeber overført fra rev. Meddelelse av et tilfelle.

AV ROLF THINGSTAD

Diagnosen rottebittfeber kan være lett å stille når sykdommen opptrer i sin typiske form, hvor de tre karakteristiske *kardinalsymptomer* er til stede, nemlig 1. den eiendommelige, ofte chankerlignende *lokalaffeksjon* på bittstedet, 2. *intermitterende feber* og 3. *karaktteristisk eksantem*. Videre er det karakteristisk at alle ukompliserte tilfelle helbredes prompte ved behandling med salvarsan, som vist av Hata i 1912.



Det vanlige *forløp* av sykdommen er følgende: Etter at pas. er bitt av en infisert rotte, gror såret relativt hurtig igjen, dersom det ikke samtidig er en sekundærinfeksjon med streptokokker eller andre pyogene bakterier. Etter en varierende inkubasjonstid fra 5 til 40 dager, gjennomsnittlig 2-3 uker, blir pas. plutselig syk med frysninger og feber, idet tp. hurtig stiger til 40° C eller mere og holder seg høy i 1-3 dager, for deretter hastig å synke igjen. Pas. er så afrebril og føler seg ganske kjekk i 2-7 dager, da det igjen kommer en ny febertopp. I ubehandlede tilfelle varer den intermitterende feber ved i lengere tid – ofte gjennom måneder – med en rekke febertopper, i motsetning til forholdet ved febris recurrens. Febertoppene blir etter hvert lavere og kommer med lengere mellomrom, for til slutt å forsvinne, idet sykdommen går over i helbredelse.

Samtidig med feberutbruddet utvikler det seg på bittstedet en betennelse med ødem og blåaktig til blåsort misfarging av huden samt smerter og ømhet. Hyppig danner der seg små

vesikler, og i sentrum av lokalaffeksjon kan det i enkelte tilfelle komme til nekrose av huden, slik at det oppstår et sår, hvorfra det siver sårsekret, som størkner og danner en mørk skorpe. Denne lokalaffeksjon minner ofte meget om en hård chanker. I de tilfelle hvor der ikke er sekundærinfeksjon, kommer der ingen absedering. Der er samtidig lymfangitt og svulst av de regionære lymfeglandler, noe senere også ofte generell glandelsvulst.

I løpet av første sykdomsuke kommer endelig det 3dje kardinalsymptom: et makulopapuløst, blåligrødt eksantem, som ofte i begynnelsen er lokalisert til samme region som lokalaffeksjonen, men senere brer seg til andre deler av huden. Dersom lokalaffeksjonen er lokalisert til en ekstremitet finnes det første eksantem ofte omkring leddene i samme ekstremitet (Tileston). Utslettet minner ofte meget om erythema nodosum, idet effloresensene kan bli opp til kronestore og større i diameter. I begynnelsen er eksantemet lyst rødt og ganske lett infiltrert, senere blir fargen blåligrød og effloresensene sterkere infiltrert. I de afebrile perioder er fargen ofte blekere, især i sentrum, hvorved utslettet kan minne om erythema multiforme.

Foruten disse tre kardinalsymptomer sees ofte en rekke almensymptomer som hodepine, kvalme, brekninger, svimmelhet, enkelte ganger diarré; dessuten skal hevelse og smerter i forskjellige ledd samt *muskelsmerter*, især i underekstremitetenes muskler, være karakteristiske. (...)

Sykdommen helbredes som nevnt lett med neosalvarsan, men selv i ubehandlede, ukompliserte tilfelle er *prognosen* god, idet der etter hvert kommer spontanhelbredelse. (...) Man bør gi 2 à 3 gram neosalvarsan for å være sikker. At også mindre doser kan være tilstrekkelige, viser vårt tilfelle, som ble helbredet etter 1,05 gram neosalvarsan. I de tilfelle en ikke får virkning med neosalvarsan, må en tenke på en kompliserende pyogen infeksjon. I sjeldne tilfelle kan også en kompliserende akutt nefritt være årsak til mors. (...)

Noen undersøkelser over hvor hyppig rottene her i landet er infisert med *spirochaeta morsus muris* er ikke foretatt, men det er vel neppe grunn til å anta at infeksjonshyppigheten er særlig stor. Det forhold at sykdommen imidlertid forekommer i landet og kan overføres på rev, vil med vår store sølvrevbestand kunne gi anledning til øket smittemulighet.

---

Publisert: 21. februar 2019. Tidsskr Nor Legeforen. DOI: 10.4045/tidsskr.18.0931

© Tidsskrift for Den norske legeforening 2020. Lastet ned fra tidsskriftet.no