



Lilla urinpose-syndrom

KORT KASUISTIKK

JENS VIKSE

E-post: jensvikse@gmail.com
Seksjon for klinisk immunologi
Stavanger universitetssjuehus
Jens Vikse er lege i spesialisering i revmatologi.
Forfatter har fylt ut ICMJE-skjemaet og oppgir ingen interessekonflikter.

MARTE ZAKARIASSEN SÆVERÅS

Diagnostisk senter
Stavanger universitetssjuehus
Marte Zakariassen Sæverås er spesialist i indremedisin og i lungesykdommer, og overlege.
Forfatter har fylt ut ICMJE-skjemaet og oppgir følgende interessekonflikter: Hun har mottatt foredragshonorar fra Astra Zeneca og Meda.

EVA MARIANNE STAAL

Nyreseksjonen
Stavanger universitetssjuehus
Eva Marianne Staal er spesialist i indremedisin og i nyresykdommer og er overlege.
Forfatter har fylt ut ICMJE-skjemaet og oppgir ingen interessekonflikter.

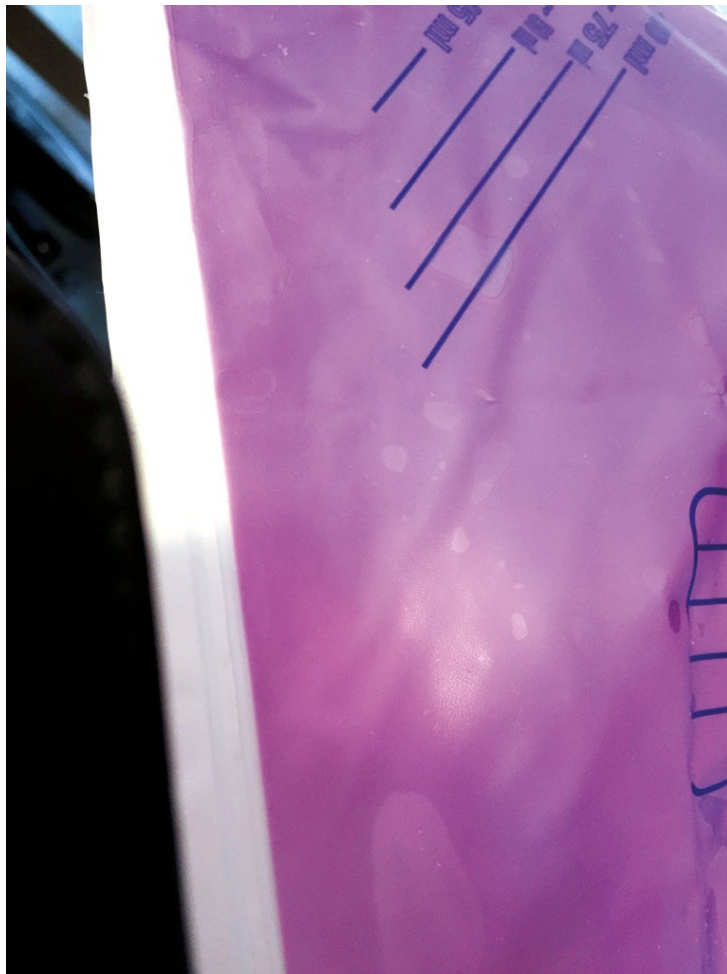
LASSE G. GØRANSSON

Nyreseksjonen
Stavanger universitetssjuehus
Klinisk institutt 1
Universitetet i Bergen
Lasse G. Gøransson er spesialist i indremedisin og i nyresykdommer, er seksjonsoverlege og professor II.
Forfatter har fylt ut ICMJE-skjemaet og oppgir ingen interessekonflikter.

Endret urinfarge kan iblant ses ved tilstander som er assosiert med økt renal utskilling av endogene eller eksogene pigmenter. Lillafarget urin kan skape hodebry, men bør lede tanken mot en spesifikk tilstand.

En mann i 70-årene med myelodysplastisk syndrom, kronisk nyresykdom stadium 5 og permanent urinkateter på grunn av benign prostatahyperplasi, ble innlagt i medisinsk avdeling grunnet avtagende urinproduksjon, anemi og slapphet. Blodprøver viste makrocytær anemi med hemoglobin 6,3 g/dl (13,5–16,5 g/dl) og gjennomsnittlig cellevolum i de røde blodcellene (MCV) 104 fl (83–97 fl), uten øvrige nyttilkomne avvik. Det var ikke tegn til jern-, vitamin B₁₂- eller folatmangel, og heller ikke holdepunkt for hemolyse eller blødningsanemi. Anemien ble tilskrevet en kombinasjon av kronisk nyresykdom og myelodysplasi. Pasientens slapphet ble antatt å være forårsaket av anemi, og han ble innlagt for transfusjon og observasjon.

Det var ikke mulig å påvise sikkert avtagende urinproduksjon, men neste dag tilkom lillafarget urin i kateterposen (figur 1). Han hadde ikke inntatt mat, drikke eller medikamenter som kunne gi pigmenturi, som for eksempel rødbeter eller rifampicin. Transfusjonen ble gjennomført uten problemer eller tegn til hemolytisk transfusjonsreaksjon. Blodprøver viste ingen tegn til hemolyse, rhabdomyolyse eller hyperbilirubinemi, som kan føre til henholdsvis hemoglobinuri, myoglobinuri og bilirubinuri.

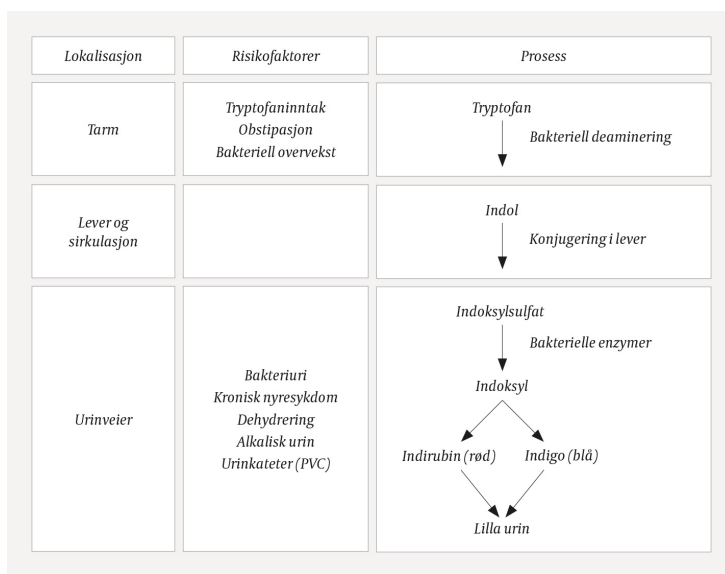


Figur 1 Utsnitt av pasientens kateterpose med lillafarget urin.

Funnene var forenlig med lilla urinpose-syndrom, som er vårt forslag til norsk term for det engelske *purple urine bag syndrome* (PUBS). Tilstanden kan ses ved bakteriuri med visse patogener. Strimmelundersøkelse av urin var positiv for leukocytter med negativ nitritt, og urindyrkningen viste signifikant vekst av både *Proteus vulgaris* og *Enterococcus faecalis*. Begge bakteriene er assosiert med lilla urinpose-syndrom (1), og funnet støttet derfor diagnosen. Bakteriurien ble tolket som kolonisering av permanent urinkateter uten behov for antibiotikabehandling. Kateteret ble skiftet og urinfargen ble normalisert. Vi fant ingen direkte sammenheng mellom pasientens anemi og utviklingen av lillafarget urin.

Diskusjon

Lilla urinpose-syndrom ble først beskrevet i 1978 (2), og skyldes bakteriuri med mikrober som kan omdanne metabolitter av den essensielle aminosyren tryptofan til pigmenter som skiller ut i urin. Pigmentdanningen skjer gjennom flere steg (figur 2). Først deaminerer bakterier i tarmfloraen tryptofan til indol, som absorberes til sirkulasjonen. I leveren konjugeres indol til indoksylsulfat som utskilles i urinen (1). Noen bakterier, inkludert *E. coli*, *Proteus*, *Klebsiella*, *Enterococcus*, *Pseudomonas* og *Providencia spp.*, produserer enzymer som omdanner indoksylsulfat til indoksyli i urinveiene (1, 3). I alkalisk urin oksideres indoksyli til indirubin og indigo, pigmenter med henholdsvis rød og blå farge, som sammen resulterer i lillafargen (3).



Figur 2 Stegene i utvikling av lilla urinpose-syndrom (LUPS). Figuren er omarbeidet etter Kalsi og medarbeidere (3).

Som navnet tilsier blir tilstanden i hovedsak sett hos pasienter med urinkateter. Det har blitt antatt at en reaksjon med plastkomponenter som polyvinylklorid i kateterslangen er nødvendig for å produsere den aktuelle urinfargen (3, 4), men denne teorien har blitt utfordret, da lillafarget urin også har blitt observert hos pasienter uten urinkateter (5, 6).

Til tross for at mange pasienter har permanent urinkateter og bakteriuri med ovennevnte mikrober, er lilla urinpose-syndrom en relativt uvanlig tilstand. Dette kan virke paradoksal, men kan til dels forklares av at ikke alle stammer av de relevante bakteriene produserer de nødvendige enzymene for pigmentproduksjon (7). I tillegg må sannsynligvis en kombinasjon av flere faktorer være til stede for at pigmentproduksjonen skal være tilstrekkelig til å gi en synlig fargeendring (7). Faktorer som signifikant bakteriuri med høyt antall bakterier, adekvat tryptofaninntak, permanent urinkateter, alkalisk urin, obstipasjon og kronisk nyresykdom, vil alle kunne bidra til økt pigmentkonsentrasjon i urin (7). Obstipasjon og bakteriell overvekst i tarmen medfører økt bakteriell deaminering av tryptofan til indol som gir økt plasmakonsentrasjon og derav økt renal utskilling (1, 7). Nyresvikt reduserer renal utskilling av indoksylsulfat og forsinket eliminering av dette pigmentsubstratet gir bakteriene i urinen bedre tid til enzymatisk omdanning og pigmentproduksjon (3).

Behandlingen innebærer skifte av urinkateter, noe som hos vår pasient førte til normalisering av urinfargen. Antibiotikabehandling gis etter standard retningslinjer ved symptomer og funn forenlig med urinveisinfeksjon.

LITTERATUR:

- Hadano Y, Shimizu T, Takada S et al. An update on purple urine bag syndrome. *Int J Gen Med* 2012; 5: 707–10. [PubMed][CrossRef]
- Barlow GB, Dickson JAS. Purple urine bags. *Lancet* 1978; 311: 220–1. [CrossRef]
- Kalsi DS, Ward J, Lee R et al. Purple urine bag syndrome: A rare spot diagnosis. *Dis Markers* 2017; 2017: 9131872. [PubMed][CrossRef]
- Lin CH, Huang HT, Chien CC et al. Purple urine bag syndrome in nursing homes: ten elderly case reports and a literature review. *Clin Interv Aging* 2008; 3: 729–34. [PubMed][CrossRef]
- Ga H, Kojima T. Purple urine bag syndrome. *JAMA* 2012; 307: 1912–3. [PubMed][CrossRef]
- Komiyama A. Purple diaper syndrome in geriatrics. *J Am Geriatr Soc* 2006; 54: 1954–5. [PubMed][CrossRef]

7. Al Montasir A, Al Mustaque A. Purple urine bag syndrome. J Family Med Prim Care 2013; 2: 104-5.
[PubMed][CrossRef]

Publisert: 25. mars 2019. Tidsskr Nor Legeforen. DOI: 10.4045/tidsskr.18.0677

Mottatt 29.8.2018, første revisjon innsendt 24.9.2018, godkjent 23.11.2018.

© Tidsskrift for Den norske legeforening 2020. Lastet ned fra tidsskriftet.no