



Som perler på en snor

MEDISINEN I BILDER

PAULINA DUE-TØNNESEN

Klinikk for radiologi og nukleærmedisin
Oslo universitetssykehus

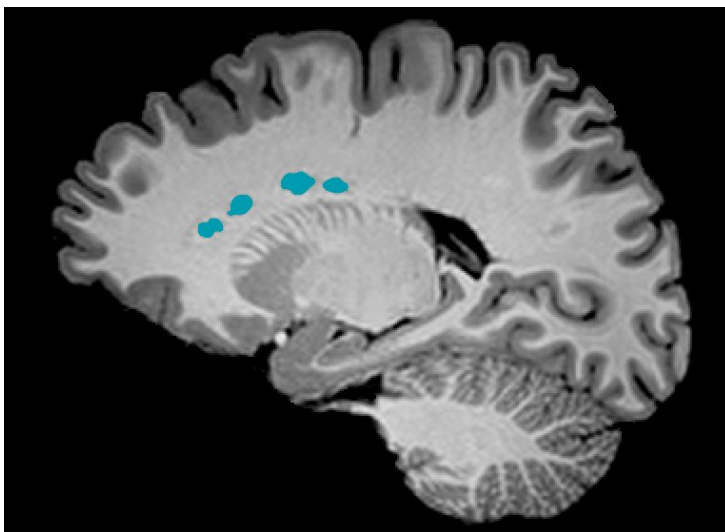
Paulina Due-Tønnessen er spesialist i nevreradiologi og klinikkleder.
Forfatteren har fylt ut ICMJE-skjemaet og oppgir ingen interessekonflikter.

INGE RASMUS GROOTE

E-post: inge.rasmus.groote@tidsskriftet.no
Ressursenhet for beregningsbasert radiologi og kunstig intelligens (CRAI)
Klinikk for radiologi og nukleærmedisin
Oslo universitetssykehus

Inge Rasmus Groote er radiologiforsker.
Forfatteren har fylt ut ICMJE-skjemaet og oppgir ingen interessekonflikter.

Heterotopi av hjernens grå substans er en bred gruppe migrasjonsforstyrrelser hvor makroskopiske ansamlinger av nevroner befinner seg på feil sted i hjernen (1). Periventrikulær nodulær heterotopi er den vanligste formen og skyldes at ependymale celler tidlig i fosterlivet ikke får satt i gang eller fullført cellevandringen fra ventrikelgulvet til hjernebarken. Cellene modnes allikevel til nevroner, som blir liggende som knuter av grå substans inni hvit substans nær ventriklene.



Periventrikulær nodulær heterotopi har et bredt spektrum av kliniske presentasjoner, fra fullstendig normal hjernefunksjon og ingen symptomer på sykdom til mental utviklingsforstyrrelse og intraktable fokale epileptiske anfall (1). Tilstanden oppdages ofte tilfeldig ved bildeundersøkelser som er gjort på en annen indikasjon som ikke er relatert til

heterotopien. Dette er også tilfelle her: Funnet ble gjort tilfeldig under en avbildningsstudie av normal hjernefunksjon.

Periventrikulær nodulær heterotopi vises ved avbildning på ulike vis (2). Det vanligste er kontinuerlige knuteformede masser umiddelbart i tilknytning til sideventriklene (3), men det kan også vises som på dette bildet: som perler på en snor, innhyllet av hvit substans.

LITTERATUR:

1. Desikan RS, Barkovich AJ. Malformations of cortical development. *Ann Neurol* 2016; 80: 797–810. [PubMed][CrossRef]
2. Leventer RJ, Guerrini R, Dobyns WB. Malformations of cortical development and epilepsy. *Dialogues Clin Neurosci* 2008; 10: 47–62. [PubMed]
3. Broch L, Bjørnarå B, Amthor KF. Grå substans på avveie. *Tidsskr Nor Legeforen* 2016; 136: 832. [PubMed][CrossRef]

Publisert: 2. september 2019. *Tidsskr Nor Legeforen*. DOI: 10.4045/tidsskr.19.0203

Mottatt 12.3.2019, første revisjon innsendt 26.4.2019, godkjent 7.5.2019.

© Tidsskrift for Den norske legeforening 2020. Lastet ned fra tidsskriftet.no