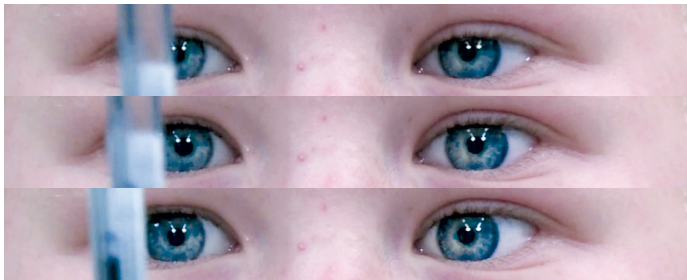




## Sjenerende øyebevegelser

---



### MEDISINEN I BILDER

#### MARI OPPEBØEN

E-post: maropp@ous-hf.no  
Barneavdelingen for nevrofag  
Oslo universitetssykehus

Mari Oppebøen er spesialist i barnesykdommer, overlege og stipendiat.  
Forfatteren har fylt ut ICJME-skjemaet og oppgir ingen interessekonflikter.

#### EMILIA KERTY

Nevrologisk avdeling  
Oslo universitetssykehus

Emilia Kerty er dr.med. og spesialist i øyesykdommer og i nevrologi, med neurooftalmologi som spesialfelt. Hun er overlege og professor emerita.  
Forfatteren har fylt ut ICJME-skjemaet og oppgir ingen interessekonflikter.

---

En tidligere frisk jente i barneskolealder oppsøkte øyelege på grunn av lesevansker og stadig flere «leksefeil» som skyldtes raske, små, horisontale øyebevegelser som oppsto ved fiksering av blikket når hun skulle konsentrere seg. Klinisk undersøkelse viste bilateral, rask, horisontal nystagmus ved fiksering på nært hold, som forsvant ved fiksering på avstand. Pasienten hadde verken dobbeltsyn eller andre øyemotilitetsforstyrrelser. MR-undersøkelse viste en kontrastladende oppfylning tilsvarende høyre sideventrikkels bakhorn, best forenlig med plexus chorioideus-papillom, vurdert i samarbeid med nevrokirurg som bifunn.

Pasienten ble innlagt på barnenevrologisk avdeling for videre utredning. Verken klinisk eller nevrofysiologisk undersøkelse kunne påvise patologiske avvik. Grunnet vedvarende usikkerhet rundt symptomenes opphav ble pasienten henvist videre til neurooftalmolog, som stilte diagnosen voluntær nystagmus. Vår pasient ble svært beroliget over å høre at dette var en benign, ufarlig tilstand uten sammenheng med systemisk sykdom. Hun slappet mer av og hadde ikke lenger problemer med lesing og lekser.

Voluntær nystagmus starter ofte med en konvergensbevegelse og er kjennetegnet av raske (10–20 Hz), horisontale, konjugerte, pendulære øyebevegelser med lav amplitude (1).

Voluntær nystagmus skiller seg fra andre typer nystagmus fordi den bare sees ved nærfiksering og ikke fiksering på avstand. Den forekommer heller ikke ved horisontale eller vertikale øyebevegelser. Bevegelsene starter og stopper voluntært, men kan ikke opprettholdes i mer enn 40–50 sekunder. Ved gjentatte forsøk vil episodene bli kortere og kortere (2). Vibrering av øyelokkene kan ofte observeres (3).

Øyebevegelsene fører til at pasienten får en illusjon av at stillestående objekter beveger seg (oscillopsi) (3). Under anamneseopptak er øyemotiliteten vanligvis upåfallende, men ved undersøkelse blunker pasienten hyppig og grimaserer for å gi uttrykk for anstrengelse (4). Undersøkelser viser at opptil 8 % av skolebarn klarer å fremkalle voluntær nystagmus og bruker den som «partytriks» (4).

En viktig differensialdiagnose er okulær flutter, som kan sees ved paraneoplastisk syndrom. Tilstanden kjennetegnes av kortvarige, raske, konjugerte, horisontale øyebevegelser, uten intersakkadisk intervall, som er til stede under hele konsultasjonen og oftest ledsaget av andre nevrologiske utfall.

Voluntær nystagmus behandles ved å berolige pasienten og pårørende gjennom å opplyse om at øyemotorikken er intakt, at tilstanden ikke er sykelig og at prognosen er god. Unødvendige utredninger kan gjøre situasjonen verre. I noen tilfeller kan behandling hos ortoptist være til hjelp (5).

---

#### LITTERATUR:

1. Blair CJ, Goldberg MF, Von Noorden GK. Voluntary nystagmus. Electro-oculographic findings in four cases. *Arch Ophthalmol* 1967; 77: 349–54. [PubMed][CrossRef]
2. Blumenthal H. Voluntary nystagmus. *Neurology* 1973; 23: 223–5. [PubMed][CrossRef]
3. Bassani R. Images in clinical medicine. Voluntary nystagmus. *N Engl J Med* 2012; 367: e13. [PubMed][CrossRef]
4. Zahn JR. Incidence and characteristics of voluntary nystagmus. *J Neurol Neurosurg Psychiatry* 1978; 41: 617–23. [PubMed][CrossRef]
5. Kaski D, Bronstein AM. Functional eye movement disorders. *Handb Clin Neurol* 2016; 139: 343–51. [PubMed][CrossRef]

---

Publisert: 23. september 2019. Tidsskr Nor Legeforen. DOI: 10.4045/tidsskr.19.0214

Mottatt 15.3.2019, første revisjon innsendt 30.4.2019, godkjent 22.7.2019.

© Tidsskrift for Den norske legeforening 2020. Lastet ned fra tidsskriftet.no