Tidsskriftet
DEN NORSKE LEGEFORENING

Mann i 70-årene med tungpust og ataksi etter BCG-instillasjon mot blærekreft

NOE Å LÆRE AV

CHRISTINE KROHN STEENBERG
E-post: cksteenberg@gmail.com
Medisinsk avdeling, Lillehammer
Sykehuset Innlandet, divisjon Gjøvik-Lillehammer
Christine Krohn Steenberg er LIS3-lege i infeksjonssykdommer.
Forfatteren har fylt ut ICMJE-skjemaet og oppgir ingen interessekonflikter.

ANDERS BREDBERG
Avdeling for medisinsk mikrobiologi, Lillehammer
Sykehuset Innlandet, divisjon Medisinsk service
Anders Bredberg er ph.d., spesialist i medisinsk mikrobiologi og overlege.
Forfatteren har fylt ut ICMJE-skjemaet og oppgir ingen interessekonflikter.

RAGNHILD EIKEN
Medisinsk avdeling, Lillehammer
Sykehuset Innlandet, divisjon Gjøvik-Lillehammer
Ragnhild Eiken er spesialist i infeksjonssykdommer og seksjonsoverlege.
Forfatteren har fylt ut ICMJE-skjemaet og oppgir ingen interessekonflikter.

BCG-instillasjoner er en hyppig utført prosedyre på norske sykehus som del av behandlingen mot blærekreft. Denne pasienten utviklet komplikasjoner til prosedyren og en sjelden tilstand som ikke enkelt lot seg påvise.

En mann i 70-årene fikk instillasjon med bacillus Calmette-Guérin (BCG) i blæren som behandling mot blærekreft. Fra tidligere hadde pasienten hypertensjon og rundt 40 års røykeanamnese. For fem år siden var han behandlet for orofarynkskreft, uten tegn til residiv. For tre år siden fikk han lobektomert høyre lunges overlapp for ikke-småcellet lungekreft, og året etter påvist små, uspesifikke lungenoduli i høyre underlapp, som var fulgt konservativt. Blærekreften var diagnostisert for ett år siden, og han hadde gjennomgått to transuretrale reseksjoner av blæren (TUR-B) og ni BCG-instillasjoner.
Det var en vanskelig kateterisering ved den aktuelle polikliniske BCG-instillasjonen (dag 0), og etter noen timer fikk pasienten frostanfall. Man oppsøkte derfor kirurgisk akuttmottak samme dag. Pasienten hadde dysuri og pollakisuri, og han hadde observert blodig urin, men det var ikke uvanlig for ham etter instillasjoner. I akuttmottaket ble han vurdert å være i god allmenntilstand. Frostriene hadde gitt seg, og i mottaket falt temperaturen fra 38,1 °C til 37,5 °C i øret uten paracetamol. CRP var 6 mg/L (referanseområde < 5 mg/L), leukocytter

$5{,}3 \cdot 10^9$/L ($3{,}5–10{,}0 \cdot 10^9$/L) og leverprøver normale. Urinstiks viste leukocytter 2+, nitritt negativ, protein 3+, blod 3+ og ketoner 1+. Det aktuelle ble vurdert som forventet etter BCG-instillasjon, og pasienten ble sendt hjem.

BCG består av svekkede, levende *Mycobacterium bovis* (1), som brukes både som vaksine mot tuberkulose og som behandling av ikke-invasiv urotelial blærekreft. Intravesikal instillasjon av ca. $5 \cdot 10^8$ bakterier i 50 mL koksaltvann, som beholdes i blæren i to timer, stimulerer immunsystemet til å angripe kreftceller i blæren og er svært effektiv med 80 % kurasjonsrate (2). Ikke-alvorlige komplikasjoner som pollakisuri og dysuri inntil fire timer etter instillasjon forekommer hyppig, hematuri noe sjeldnere. Lavgradig feber og sykdomsfølelse i opptil to dager etter instillasjon er heller ikke uvanlig og kan betraktes som markør for god antitumoreffekt (1).

Dag 2 vendte pasienten tilbake til akuttmottak, da allmenntilstanden var blitt gradvis verre. Dysuri og pollakisuri hadde vedvart, det var tilkommet lett hoste uten ekspektorat, og han hadde målt feber på 38,6 °C. I mottak hadde han blodtrykk 117/73 mm Hg, puls 97 slag/min, SpO_2 97 % i romluft, respirasjonsfrekvens 16 pust/min og temperatur 37,4 °C. Han ble oppfattet som slapp, men ikke tungpustet. Det var normale respirasjonslyder over lungene, og han var bløt og uøm i buken. CRP var 111 mg/L, leukocytter $5{,}0 \cdot 10^9$/L og trombocytter $92 \cdot 10^9$/L ($145–390 \cdot 10^9$/L). Leverprøver var nå patologiske med ASAT 199 U/L (15–45 U/L) og ALP 124 U/L (35–105 U/L). Røntgen thorax var normal. Pasienten ble innlagt på urologisk sengepost og gitt trimetoprim/sulfonamid (Bactrim 80 mg / 400 mg, to tabletter × 2) for å dekke både urin- og luftveisinfeksjon.
Dag 3–7 var allmenntilstanden svingende med feber opptil 39 °C. Pasienten var ustø ved gange, noe han selv mente kom brått samme kveld som aktuelle BCG-instillasjon og hadde vært uendret siden. PCR (amplifisering av DNA) av prøve fra nasofarynks var negativ for vanlige luftveispatogener. Dyrkning av bakterier fra hals og nasofarynks viste normalflora, det forelå lav kvantitet hvite stafylokokker i urin, og blodkultur var uten oppvekst. CRP falt til 47 mg/L, men det var stigende lever-galle-verdier til ASAT 236 U/L, ALAT 202 U/L (10–70 U/L), gamma-GT 527 U/L (15–115 U/L) og ALP 300 U/L. Pasienten avviste magesmerter. Ultralydundersøkelse av abdomen viste normale funn uten tegn til gallestase. Prøver med tanke på leverautoimmunitet og virale hepatitter var negative. Man byttet antibiotikum til amoksicillin 500 mg tablett × 3 for å utelukke trimetoprim-sulfonamid-påvirkning på transaminaser, men uten bedring. BCG-indusert hepatitt ble nå vurdert som en mulig forklaring, og pasienten ble overflyttet til medisinsk avdeling på dag 6.

Alvorlige komplikasjoner til intravesikal BCG-immunterapi er sjeldne og angitt til mindre enn 5 % (3). Feber over 39,4 °C er hyppigste komplikasjon (2,9 %), etterfulgt av bl.a. signifikant hematuri (1 %), granulomatøs prostatitt (0,9 %), pneumonitt og/eller hepatitt (0,7 %) og sepsis (0,4 %). Ved hepatitt er ikterus ofte til stede, og granulomatøse forandringer kan påvises ved leverbiopsi (2). Komplikasjonene relateres til at bakteriene får tilgang til blod og lymfesystem gjennom skader på urotelet i blæreveggen (1). Risikofaktorer tror man er urinveisinfeksjon, traumatisk urinkateterisering under instillasjon, tidlig instillasjon etter TUR-B og underliggende immunsuppresjon (1). Det er uenighet om hvorvidt alvorlige komplikasjoner skyldes reell invasiv infeksjon eller en hypersensitivitetsreaksjon (1). Selv ved høy klinisk mistanke om BCG-infeksjon har man i flere studier ikke klart å påvise bakteriene. Kombinasjonsbehandling med tuberkulostatika og glukokortikoider er derfor vanlig.

Dag 7 valgte man å gjøre et behandlingsforsøk mot hypersensitivitetsreaksjon med tablettkur med prednisolon 60 mg. Kontroll med røntgen thorax viste normale funn. Da cystitt var mulig tilleggsdiagnose, ble antibiotikum endret tilbake til trimetoprim-sulfonamid. Allerede neste dag var lever-galle-prøvene i bedring, og ved utskrivelse dag 11 var ASAT og ALAT nær normalisert. Man valgte derfor å avstå fra leverbiopsi. Pasienten hadde fremdeles svingende feber og lett stigning i CRP (16–38 mg/L), men sammenlagt oppfattet å være i bedring. Hans ustøhet ble vurdert som ortostatisme. Prednisolondosen ble redusert til 40 mg, og pasienten skulle trappe ned med 10 mg hver annen dag til

avslutning.
Dag 18 ble pasienten på ny innlagt på medisinsk avdeling. Han hadde ikke kommet seg og kjente seg så kraftløs at det var vanskelig å gå. Matlysten var betydelig redusert, og han var blitt tungpustet. Blodtrykk var 118/76 mm Hg, puls 100 slag/min, respirasjonsfrekvens 18 pust/min, SpO_2 96 % i romluft og temperatur 38,1 °C i øret. Foruten palpasjonsømhet i epigastriet var det normale funn ved organundersøkelse. Blodprøver viste CRP 44 mg/L og natrium 130 mmol/L (137–145 mmol/L). Man avventet antibiotikabehandling grunnet beskjeden CRP-stigning, men startet korrigering av hyponatremi med 0,9 % NaCl-infusjon. Man spekulerte på om pasientens slapphet kunne henge sammen med dårlig ernæringsstatus siste uke.
Røntgen thorax viste normale forhold, og det ble supplert med CT thorax dag 19 for å utelukke abscess som årsak til svingende feber. Denne viste utallige mikronoduli bilateralt i miliært nodulært mønster (figur 1). Mønsteret passet best med hematogen spredning, slik en ser ved miliærtuberkulose og metastatisk kreftsykdom. Det passet dog ikke med metastase fra adenokarsinom i lunge. Systemisk BCG-infeksjon måtte således vurderes. PCR-hurtigtest for mykobakterier i urin ble tatt dag 20 og var positiv. Bronkoskopi dag 22 viste normale endobronkiale forhold. Skylleprøve fra bronkoalveolær lavage (BAL) ble tatt for både mykobakterie- og soppdiagnostikk.

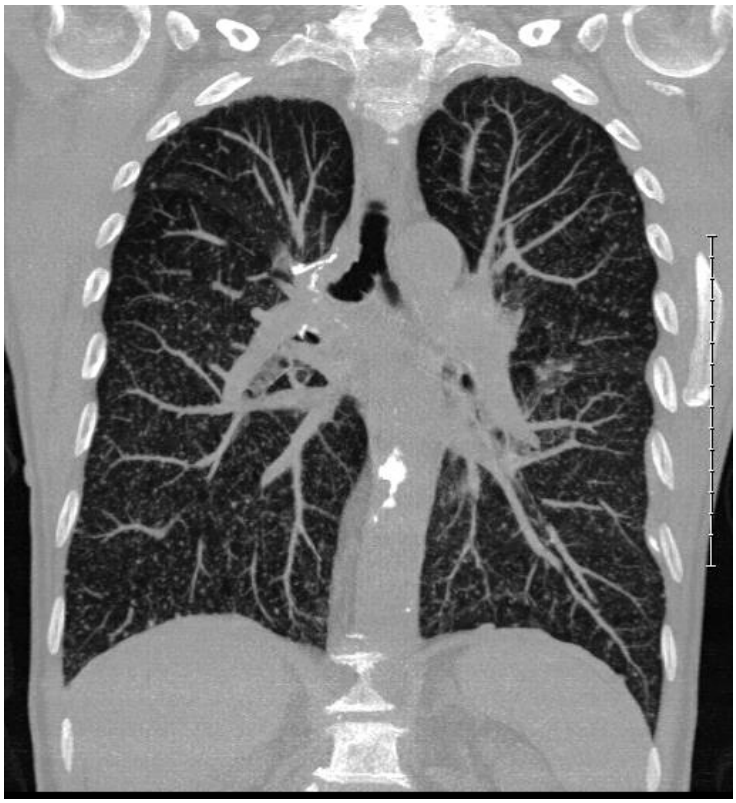

Figur 1 *CT thorax dag 19 etter BCG-instillasjon viser utallige mikronoduli i miliært nodulært mønster i begge lunger.*

I tuberkulosediagnostikk bruker vi mikroskopi for påvisning av syrefaste staver ved Ziehl-Neelsen-farging, PCR med hurtigtesten GeneXpert MTB/RIF Ultra, som detekterer *Mycobacterium tuberculosis*-kompleks hvor BCG inngår, og IGRA (*interferon-gamma release assay*), som er en blodbasert test som måler immunrespons på *M. tuberculosis*, men ikke på BCG. Prøver videresendes til Oslo universitetssykehus for dyrkning. Det er rapportert lav sensitivitet for all mikrobiologisk diagnostikk ved systemisk BCG-infeksjon (2, 3). For vevsbiopsier er det vekst i 42 %, men mindre enn 5 % av pasientene er dyrkningspositive i blod, sputum, BAL-væske eller cerebrospinalvæske. PCR-test er også sjelden positiv, med høyest frekvens i urin, hvor 10 % er positive. Påvisning av bakterien i urin gir ikke sikker støtte for BCG-infeksjon (lokal eller systemisk), da det i fravær av komplikasjoner er rapportert positiv PCR-test i urin minst syv dager etter instillasjon, og påvisning i blærebiopsi med PCR og Ziehl-Neelsen-farging i opptil henholdsvis 24 og 16 måneder (4, 5).

Også histologisk undersøkelse av syrefaste staver har lav sensitivitet, i underkant av 70 % med krav om 10^4 bakterier per gram vev for påvisning (2). Hva angår bildediagnostikk, kan røntgen thorax være negativ i opptil en fjerdedel av tilfeller hvor det er miliære forandringer på CT (5).

Dag 23 ble pasienten vurdert av nevrolog på grunn av ustøheten. Det ble også tatt MR caput og foretatt lumbalpunksjon. Nevrologisk undersøkelse avdekket uttalt ataksi, både sittende og stående. Det var uttalt nystagmus ved sideblikk i begge retninger. Senerefleksene var normale for alder. Pasienten hadde ingen nakkestivhet eller hodepine. Han fremstod klar og orientert for tid, sted og egen person. MR caput viste funn forenlige med enkelte små lakunære infarkter i basalganglieområder av eldre dato, i tillegg til mulig lett økt kontrastopptak i dura mater. Lumbalpunksjon viste leukocytter $< 5 \cdot 10^6$/L ($< 5 \cdot 10^6$/L), total-protein 0,22 g/L (0,15–0,50 g/L) og glukose 4,3 mmol/L (2/3 av S-glukose, normalt). Grunnet mest uttalt ataksi i underekstremiteter og nystagmus, samt mulig dårlig ernæringsstatus siste tid, valgte man å gi tiamininfusjon i doser som ved Wernickes encefalopati, 500 mg × 1, og deretter 200 mg × 3 daglig.

Pasienten hadde uttalte cerebellare utfall. Det var ingen arefleksi eller oftalmoplegi, og således var Miller-Fishers syndrom (en variant av Guillain-Barrés syndrom) lite sannsynlig. Det var mulig økt hjernehinneoppladning på MR, noe som ikke er uvanlig ved infeksjoner. Slik oppladning kan også sees etter lumbalpunksjon, men her ble MR tatt først. Normal cerebrospinalvæske kan synes å tale imot inflammatorisk affeksjon av sentralnervesystemet, men det er rapportert miliærtuberkulose med affeksjon av sentralnervesystemet med lignende bilde som hos vår pasient (6). Nevroantistoffer var normale. Ingen av pasientens tidligere kreftformer er kjent for å gi paraneoplastiske syndromer. Uten tilgang på hjernebiopsi kunne ikke BCG-infeksjon, enten via aktiv infeksjon med levende mikrober eller en immunologisk betinget post-infeksiøs respons, utelukkes som årsak til ataksi.

DNA fra M. tuberculosis-kompleks ble ikke påvist med PCR av BAL-væske dag 23. Positiv PCR av urinprøve ble ikke ansett som tilstrekkelig støtte for systemisk BCG-infeksjon, og etter bred kollegial vurdering ble det besluttet å ikke starte tuberkulosebehandling før transbronkialbiopsi var gjort. Pasientens ataksi virket å bli bedre av tiamininfusjon, etter hvert brukte han kun rullator som hjelpemiddel, men det var noe uklart om bedringen startet også før igangsatt infusjon. Han oppgav lite symptomer fra lungene, men hadde oksygenmetning på 93 % i romluft. Pasienten ble utskrevet til hjemmet dag 35 med avtale om transbronkialbiopsi to uker senere. Vi anbefalte å fortsette behandlingen med tiamin 100 mg tablett × 1 inntil reinnleggelse.

På dag 44 ble det gjort ny bronkoskopi med bronkoalveolær lavage og transbronkialbiopsi. I BAL-materialet var PCR for mykobakterier fremdeles negativ, og syrefaste staver kunne ikke påvises ved mikroskopi. Pasienten var nå tungpustet ved bevegelse, og han gikk fremdeles med rullator. Matlysten var stadig dårlig. SpO_2 var uendret på 93 % i romluft. Røntgen thorax viste uttalte retikulære lungefortetninger bilateralt. Grunnet radiologisk og klinisk forverring startet vi tuberkulosebehandling med rifampicin/isoniazid (Rifinah 300 mg / 150 mg, to tabletter) og etambutol (Myambutol 400 mg, to tabletter). Dag 47 kom biopsisvar som viste granulomatøs betennelse med nekrose (figur 2), men det ble ikke påvist syrefaste staver ved Ziehl-Neelsen-farging. Biopsisvaret med granulomatøs betennelse styrket mistanken om BCG-infeksjon, og det ble besluttet seks måneders behandlingsvarighet. Dag 54 fikk vi svar om oppvekst av mykobakterier i urinprøve tatt dag 20. Endelige dyrkningssvar fra lungebiopsi, BAL-væske, blodkultur og cerebrospinalvæske var negative.

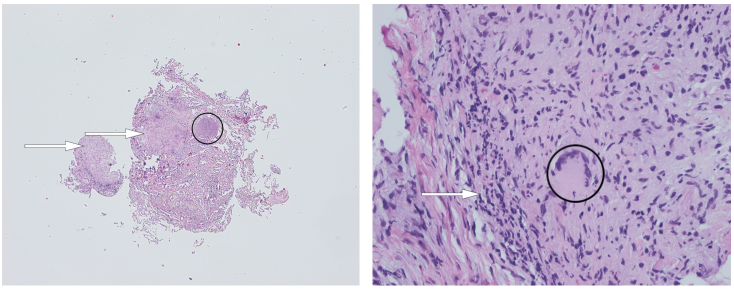

a b

Figur 2 *Lungebiopsi, rutinefarget med hematoksylin og eosin. a) 40 gangers forstørrelse. Mikroskopisk sees lungevev med granulomatøs betennelse (piler) med enkelte få kjempeceller og fokal nekrose (sirkel). b) 400 gangers forstørrelse. Granulomatøs betennelse (pil) med Langhans' kjempecelle (sirkel).*

Fire måneder etter avsluttet behandling er pasienten ved god allmenntilstand. Han beveger seg uhindret uten rullator, men er fremdeles lett tungpustet. De uttalte infiltratene på røntgen thorax har klarnet opp, men det er en rest av små noduli igjen på begge lunger. CRP er normalisert. Han går fremdeles til kontroll.

Diskusjon

Kasuistikken illustrerer utfordringene ved håndtering av sjeldne tilstander når en sikker diagnose som kan gi veiledning i terapivalg, ikke er mulig å nå fordi man ikke har et entydig klinisk bilde eller konklusive laboratoriefunn. Sett i ettertid kunne vi ha startet antibiotikabehandling på et tidligere tidspunkt. Denne konklusjonen følger Helsedirektoratets handlingsprogram for blære- og urotelkreft, som sier at tuberkulosebehandling skal overveies allerede ved feber over 38,5 °C i over 24 timer med samtidige allmennsymptomer (7). Allikevel opplevde vi at det var lite erfaring med å starte behandling på slik indikasjon. Behandlingen er langvarig og ikke uten bivirkninger, spesielt hos eldre mennesker, og som hovedregel skal bakterien påvises før oppstart av behandling ved sykdom med *M. tuberculosis*.

Vi tror at en kombinasjon av sterk forsvarsreaksjon og aktiv disseminert infeksjon med *M. bovis* var en sannsynlig årsak til alle organmanifestasjonene pasienten presenterte. Det er kjent at de fleste symptomer ved aktiv tuberkulose og lepra (infeksjon med *Mycobacterium leprae*) skyldes en langvarig immunologisk reaksjon dominert av cytokinproduksjon hos antigenpresenterende celler (2). Man kan spekulere på om det ved systemisk BCG-infeksjon etter blæreinstillasjon forekommer en kortvarig fase med hematogen spredning av levende *M. bovis* til en rekke organer, men at bakteriene, som er relativt lavpatogene, ikke kan overleve lenger enn noen timer eller dager i svekket BCG-form, unntatt i blæren, hos en immunkompetent pasient. Likevel er det nok til å initiere en langvarig fase med aseptisk systemisk inflammatorisk responssyndrom (SIRS). Et slikt scenario kan forklare at bakteriene ikke lar seg påvise i affiserte organer.

Systemisk inflammatorisk responssyndrom så man ofte tidligere i behandling av malignt melanom, der intravenøs eller intratumoral BCG-administrasjon ble brukt som immunterapi (2). Behandlingen gav som regel et sterkt systemisk inflammatorisk responssyndrom, lignende det hos vår pasient, uten at det ble betraktet som en systemisk aktiv BCG-infeksjon. Imidlertid er det i litteraturen beskrevet funn av levende mykobakterier i biopsier fra affiserte organer, ikke bare blære, flere år etter siste blæreinstillasjon. Det lengste rapporterte intervallet mellom siste instillasjon og komplikasjon er 11 år (spondylodiskitt) og 17 år (epididymoorkitt) (1). Derfor spiller tuberkulostatika fremdeles en viktig rolle i håndtering av BCG-infeksjon og kan kanskje i seg selv også dempe kroppens sterke forsvarsreaksjon (8).

Vi valgte å skrive om pasientforløpet for å gjøre kolleger oppmerksomme på en svært viktig komplikasjon til en relativt vanlig prosedyre i Norge, som etter våre søk ikke er beskrevet i norsk litteratur tidligere. Tydeligere retningslinjer for håndtering etterspørres.

LITTERATUR:

1. Pérez-Jacoiste Asín MA, Fernández-Ruiz M, López-Medrano F et al. Bacillus Calmette-Guérin (BCG) infection following intravesical BCG administration as adjunctive therapy for bladder cancer: incidence, risk factors, and outcome in a single-institution series and review of the literature. Medicine (Baltimore) 2014; 93: 236–54. [PubMed][CrossRef]

2. Barza MJ, Blum JH, Graeme-Cook FM. Case 29-1998. A 57-year-old man with fever and jaundice after intravesical instillation of bacille Calmette-Guérin for bladder cancer. N Engl J Med 1998; 339: 831–7. [PubMed][CrossRef]

3. Lamm DL. Efficacy and safety of bacille Calmette-Guérin immunotherapy in superficial bladder cancer. Clin Infect Dis 2000; 31 (suppl 3): S86–90. [PubMed][CrossRef]

4. Durek C, Richter E, Basteck A et al. The fate of bacillus Calmette-Guerin after intravesical instillation. J Urol 2001; 165: 1765–8. [PubMed][CrossRef]

5. Mack D, Frick J. Low-dose bacille Calmette-Guérin (BCG) therapy in superficial high-risk bladder cancer: a phase II study with the BCG strain Connaught Canada. Br J Urol 1995; 75: 185–7. [PubMed][CrossRef]

6. Lie IA, Blomberg B, Power ØA et al. Mann i 20-årene med svimmelhet, dobbeltsyn og perifer facialisparese. Tidsskr Nor Legeforen 2018; 138. doi: 10.4045/tidsskr.17.0801. [PubMed][CrossRef]

7. Helsedirektoratet. Nasjonalt handlingsprogram med retningslinjer for diagnostikk, behandling og oppfølging av blære- og urotelkreft. https://www.helsebiblioteket.no/retningslinjer/blærekreft/initial-behandling-og-behandling-av-nmibc/instillasjon-av-bcg-i-blære Appendiks: https://www.helsebiblioteket.no/retningslinjer/blærekreft/appendiks/behandlingsskjema-bcg Lest 20.4.2020.

8. Hauser WE, Remington JS. Effect of antibiotics on the immune response. Am J Med 1982; 72: 711–6. [PubMed][CrossRef]

Publisert: 5. januar 2021. Tidsskr Nor Legeforen. DOI: 10.4045/tidsskr.20.0371
Mottatt 25.4.2020, første revisjon innsendt 22.7.2020, godkjent 9.10.2020.
© Tidsskrift for Den norske legeforening 2020. Lastet ned fra tidsskriftet.no