



# Tiltak ved akutt forverring av hidrosadenitt

---

## KLINISK OVERSIKT

### LUDVIK HOVDA LIEN

E-post: ludvikhlien@gmail.com

Det helsevitenskapelige fakultet

Universitetet i Tromsø – Norges arktiske universitet

Han har bidratt med litteratursøk og skriving av manus.

Ludvik Hovda Lien er medisinstudent.

Forfatteren har fylt ut ICMJE-skjemaet og oppgir ingen interessekonflikter.

### ØYSTEIN GRIMSTAD

Seksjon for hudsykdommer

Nevro-, hud- og revmatologisk avdeling

Universitetssykehuset Nord-Norge, Tromsø

og

Helsevitenskapelig fakultet

Universitetet i Tromsø – Norges arktiske universitet

Han har bidratt med idé samt faglig og språklig tilbakemelding.

Øystein Grimstad er spesialist i hud- og veneriske sykdommer, ph.d., overlege ved seksjon for hudsykdommer og førsteamanuensis.

Forfatteren har fylt ut ICMJE-skjemaet og oppgir ingen interessekonflikter.

### THRASYVOULOS TZELLOS

Avdeling for hudsykdommer

Nordlandssykehuset Bodø

og

Helsevitenskapelig fakultet

Universitetet i Tromsø – Norges arktiske universitet

Han har bidratt med faglig og språklig tilbakemelding.

Thrasyvoulos Tzellos er spesialist i hud- og veneriske sykdommer, M.Sc., ph.d., og overlege.

Forfatteren har fylt ut ICMJE-skjemaet og oppgir følgende interessekonflikter: Han har tidligere sittet i styret til UCL og Sanofi, og sitter i styret til Abbvie. Han har mottatt forelesningshonorar fra sistnevnte. Sykehuset (UNN Harstad) mottar også finansiell støtte fra Abbvie og UCB for fase 2 og 3 studier.

---

Hidrosadenitt er en kronisk hudsykdom som kan gi gjentatte utbrudd av smertefulle lesjoner. Riktig behandling vil redusere smerte og risiko for residiv. For abscesser og sinusganger anbefales kirurgisk fjerning av lesjonenes tak, såkalt deroofing, fremfor insisjon. For noduli eller abscesser kan steroidinjeksjon i lesjoner også være aktuelt.

Hidrosadenitt (engelsk: *hidradenitis suppurativa*) er en kronisk inflammatorisk hudsykdom med utgangspunkt i hårfolliklene (1). Typisk for tilstanden er røde og verkende noduli eller abscesser i intertriginøse områder (2). Tilstanden omtales også som invers akne. Pasienter

vil plages med gjentatte residiv av lesjoner, ofte også med sekresjon fra sinustrakter i huden. Symptomene har en betydelig negativ innvirkning på livskvalitet, spesielt under utbrudd, hvor smertene kan være invalidiserende (1). Pasientene har da behov for omgående behandling. Akutt forverring av hidrosadenitt er derfor ikke en uvanlig problemstilling, både hos fastleger, på legevakter og for kirurger i vakt.

Selv om diagnosen er kjent, kan det være vanskelig å vite hvordan man best skal behandle en forverring. Denne artikkelen er ment som en veileder for leger i førstelinjetjenesten angående håndtering av akutte forverringer, med særskilt vekt på to prosedyrer. Rådene baserer seg på eksisterende litteratur, erfaringer fra egen klinisk praksis og en nylig utgitt norsk veileder for behandling av hidrosadenitt (1, 3, 4).

## Epidemiologi

Hidrosadenitt har en estimert prevalens på rundt 1 % og forekommer noe oftere hos kvinner (2). Debut er typisk sent i puberteten og tidlig voksenalder, men tilstanden kan også debutere hos barn og eldre voksne. Mange pasienter har plager i flere år før de får korrekt diagnose. Tall fra et nordisk kvalitetregister (HISREG) viser en mediantid på syv år fra symptomer til diagnose (5).

De viktigste risikofaktorene er røyking og overvekt (2). Mange pasienter oppgir også å ha andre familiemedlemmer med hidrosadenitt. Pasienter med hidrosadenitt er mer utsatt for inflammatorisk tarmsykdom, spondyloartropati, metabolsk sykdom og kardiovaskulær sykdom samt psykiske plager som angst og depresjon (6).

## Patofysiologi

Årsaksforholdene ved hidrosadenitt er fortsatt ikke klarlagt. Tilstanden betraktes som en forstyrrelse i follikulært epitel i hud med apokrine kjertler. I starten tilstoppes follikler med keratinplugg (2). Etter hvert sprekker folliklene, hvorpå innholdet utløser en sekundær inflammasjon som ødelegger follikkelapparatet og tilstøtende dermalt og subkutant vev.

Predisponerte pasienter har sannsynligvis forstyrrelser i både keratiniseringen og regulering av immunsystemet (2). Hidrosadenitt betraktes ikke som en infeksjonssykdom, men nyere studier viser at samspillet mellom bakterier og immunsystem sannsynligvis spiller en viktigere rolle enn først antatt (2).

## Diagnostikk

Diagnosen hidrosadenitt stilles klinisk, basert på tre kriterier (1): lesjonenes lokalisasjon og utseende samt pasientens sykdomsforløp (ramme 1). Hurleys klassifikasjon er det mest brukte graderingsystemet for alvorlighetsgrad i affisert område (1). Ved Hurley grad 1 er det lokaliserte enkeltlesjoner uten sinustrakter, mens det ved grad 3 er utbredt affeksjon av hele området.

---

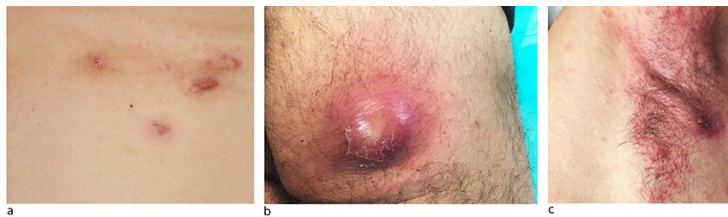
### Ramme 1 Diagnostiske kriterier og kliniske kjennetegn ved hidrosadenitt (1)

#### Typisk lokalisasjon

Intertriginøse områder, vanligst i armhule, lyske, perianalt, på nates og under brystene hos kvinner.

#### Typisk utseende

Dype inflammatoriske noduli (solide, erytematøse, smertefulle runde lesjoner < 2 cm, i hud eller underhud); abscesser (varierende myke, erytematøse, smertefulle, runde lesjoner > 2 cm); sinustrakter (faste, erytematøse, ofte smertefulle, drenerende, lineære lesjoner i hud eller underhud > 2 cm). Flere kommuniserende sinustrakter kan danne gangsystemer, eventuelt også med åpninger til overflaten (figur 1).



**Figur 1** Eksempler på typiske lesjoner ved hidrosadenitt: inflammatoriske noduli (a), abscess (b) og sinus/sinusganger (c).

## Behandling

Behandlingen av hidrosadenitt avhenger av sykdommens utbredelse og utseende, samt grad av aktivitet i lesjoner. I de fleste tilfeller er langvarig behandling nødvendig (1). Røykeslutt og vektnedgang anbefales for alle pasienter der dette er aktuelt. Førstevalg ved lokalisert sykdom er topikal klindamycin, mens man for mer utbredt sykdom bruker systemisk tetrasyklin. Pasienter med dårlig respons på slik behandling eller gjentatt forverring anbefales henvist til hudspesialist. Adalimumab – et biologisk legemiddel – har vist å kunne redusere antall lesjoner og smerter forbundet med hidrosadenitt ved behandling over tid (7). Medikamentet ble nylig godkjent for bruk i Norge for forskrivning av hudspesialister (8).

Injeksjon av triamcinolon – et kortikosteroid – i lesjoner kan sannsynligvis hindre videre utvikling av lesjonene og ha effekt i utvalgte tilfeller (9). Klinisk erfaring er at injeksjon av et kortikosteroid i en akutt forverret nodul eller abscess kan ha rask lindrende effekt. Denne metoden anbefales av ledende fagmiljøer (4).

Triamcinoloninjeksjoner har vært i utstrakt bruk mot hidrosadenittlesjoner, til tross for at det lenge var vist effekt kun gjennom én enkelt casestudie (10). De siste to årene har det tilkommet flere studier hvor ulike mengder steroid er vurdert. I et randomisert forsøk ble det gitt 0,1 mL legemiddel svarende til 1 og 4 mg triamcinolon, uten at man så bedre effekt enn i placebogruppen (11). I tre andre studier ble det injisert inntil 1 mL triamcinolon i konsentrasjon 20–40 mg/mL, avhengig av lesjonens størrelse (9, 12, 13). Man så da en signifikant reduksjon av lesjoner og smerter, noe som kan tyde på at høyere doser steroid trengs for god effekt, og at en individuell vurdering av lesjoner er viktig. Basert på studier og klinisk erfaring, vurderes risiko for alvorlige bivirkninger, atrofi eller infeksjon å være minimal.

Behandlingen gjennomføres ved å trekke triamcinolon (40 mg/mL) opp i en sprøyte. Det aktuelle hudområdet desinfiseres, og kanylen stikkes så vinkelrett inn i huden på siden av nodulen og rettes på skrå inn mot senter av lesjonen, hvorpå 0,2–0,5 mL av medikamentet deponeres (13). Injeksjon av inntil 1 mL er å anse som trygt, men er sjeldent nødvendig (12). Prosedyren kan gjentas på flere lesjoner ved behov.

Kirurgisk behandling er aktuelt ved moderat til alvorlig sykdom, og det finnes flere prosedyrer som kan være helbredende for kroniske lesjoner i en rolig fase av sykdommen (4). Ved utbrudd av smertefulle og spente abscesser kan det være nærliggende å vurdere insisjon og drenasje, men dette bør unngås, ettersom man i studier har sett nær 100 % residiv og ingen dokumentert effekt på smerter (14). En teknikk som i engelsk faglitteratur omtales som *deroofting* (direkte oversatt: takfjerning) er å foretrekke, grunnet lavere residivrate på rundt 15–30 % (14–17). Teknikken er veletablert praksis for behandling av drenerende sinustrakter (4), og kan også gjøres på modne abscesser hvis disse er residiv av tidligere lesjoner.

Prosedyren kan utføres på et normalt utstyrt legekontor, men prinsippene brukes også ved

større kirurgiske inngrep på sykehus. Mindre komplikasjoner, som lokal infeksjon, blødning og vevskade forekommer i 5–10 % av tilfellene (14-16). Takfjerningen gjennomføres ved at hudområdet avmerkes, desinifiseres og lokalbedøves med ringinfiltrasjon rundt lesjoner. Med skalpell åpner man forsiktig opp midt i lesjonen og fjerner purulent materiale før man går videre. Ved hjelp av en knoppsonde undersøkes utbredelsen av sinustrakter i lesjonen. Med en skarp saks åpnes «taket» over lesjonen, slik at alle affiserte områder avdekkes. Inflammasjonsmateriale og vevsrester fjernes, først med kompress og deretter med en skarp skje (kyrette). Nøye fjerning av affisert vev – uten å skade normalvevet under – reduserer risiko for residiv ytterligere (16). Dype sårhuler fylles med hydrofiberbandasje, og over såret legges absorberende skumbandasje. Etter ca. en ukes tid kan man gå over til tørre kompresser eller salvekompresser. Sårene gror som regel innen 2–5 uker, avhengig av størrelsen (16, 17).

## KONKLUSJON

Hidrosadenitt er en alvorlig hudlidelse med hyppig forverring og residiv. Smertefulle lesjoner kan behandles av allmennpraktiserende leger eller på kirurgiske sykehusavdelinger. Intralesjonelle injeksjoner av kortikosteroid og fjerning av overliggende vev gjennom «deroofing» er to enkle kliniske prosedyrer som kan være nyttige i behandling av disse pasientene.

---

## LITTERATUR:

1. Zouboulis CC, Desai N, Emtestam L et al. European S1 guideline for the treatment of hidradenitis suppurativa/acne inversa. *J Eur Acad Dermatol Venereol* 2015; 29: 619–44. [PubMed][CrossRef]
2. Goldberg SR, Strober BE, Payette MJ. Hidradenitis suppurativa: Epidemiology, clinical presentation, and pathogenesis. *J Am Acad Dermatol* 2020; 82: 1045–58. [PubMed][CrossRef]
3. Danielsen K, Tzellos T, Antonsen OH et al. Veileder for behandling av hidradenitis suppurativa i Norge. Oslo: Norsk forening for dermatologi og venerologi, 2019. <https://beta.legeforeningen.no/foreningsledd/fagmed/norsk-forening-for-dermatologi-og-venerologi/aktuelt/2019/veileder-for-behandling-av-hidradenitis-suppurativa-i-norge/> Lest 17.12.2019.
4. Hendricks AJ, Hsiao JL, Lowes MA et al. A comparison of international management guidelines for hidradenitis suppurativa. *Dermatology* 2021; 237: 81–96. [PubMed][CrossRef]
5. Grimstad Ø, Tzellos T, Dufour DN et al. Evaluation of medical and surgical treatments for hidradenitis suppurativa using real-life data from the Scandinavian registry (HISREG). *J Eur Acad Dermatol Venereol* 2019; 33: 1164–71. [PubMed][CrossRef]
6. Tzellos T, Zouboulis CC. Review of comorbidities of hidradenitis suppurativa: Implications for daily clinical practice. *Dermatol Ther (Heidelb)* 2020; 10: 63–71. [PubMed][CrossRef]
7. Kimball AB, Okun MM, Williams DA et al. Two phase 3 trials of adalimumab for hidradenitis suppurativa. *N Engl J Med* 2016; 375: 422–34. [PubMed][CrossRef]
8. Beslutningsforum. Beslutning i beslutningsforum for nye metoder: Adalimumab (Humira). <https://nyemetoder.no/metoder/adalimumab-humira> Lest 16.12.2019.
9. García-Martínez FJ, Vilarrasa Rull E, Salgado-Boquete I et al. Intralesional corticosteroid injection for the treatment of hidradenitis suppurativa: a multicenter retrospective clinical study. *J Dermatolog Treat* 2019; 31: 1–5. [PubMed][CrossRef]
10. Riis PT, Boer J, Prens EP et al. Intralesional triamcinolone for flares of hidradenitis suppurativa (HS): A case series. *J Am Acad Dermatol* 2016; 75: 1151–5. [PubMed][CrossRef]
11. Fajgenbaum K, Crouse L, Dong L et al. Intralesional triamcinolone may not be beneficial for treating acute hidradenitis suppurativa lesions: A double-blind, randomized, placebo-controlled trial. *Dermatol Surg* 2020; 46: 685–9. [PubMed][CrossRef]
12. Garelik J, Babbush K, Ghias M et al. Efficacy of high-dose intralesional triamcinolone for hidradenitis suppurativa. *Int J Dermatol* 2021; 60: 217–21. [PubMed][CrossRef]

13. Salvador-Rodríguez L, Arias-Santiago S, Molina-Leyva A. Ultrasound-assisted intralesional corticosteroid infiltrations for patients with hidradenitis suppurativa. *Sci Rep* 2020; 10: 13363. [PubMed][CrossRef]
  14. Kohorst JJ, Baum CL, Otley CC et al. Surgical management of hidradenitis suppurativa: Outcomes of 590 consecutive patients. *Dermatol Surg* 2016; 42: 1030–40. [PubMed][CrossRef]
  15. Blok JL, Boersma M, Terra JB et al. Surgery under general anaesthesia in severe hidradenitis suppurativa: a study of 363 primary operations in 113 patients. *J Eur Acad Dermatol Venereol* 2015; 29: 1590–7. [PubMed][CrossRef]
  16. Dahmen RA, Gkalpakiotis S, Mardesicova L et al. Deroofing followed by thorough sinus tract excision: a modified surgical approach for hidradenitis suppurativa. *J Dtsch Dermatol Ges* 2019; 17: 698–702. [PubMed][CrossRef]
  17. van der Zee HH, Prens EP, Boer J. Deroofing: a tissue-saving surgical technique for the treatment of mild to moderate hidradenitis suppurativa lesions. *J Am Acad Dermatol* 2010; 63: 475–80. [PubMed][CrossRef]
- 

Publisert: 22. mars 2021. Tidsskr Nor Legeforen. DOI: 10.4045/tidsskr.20.0692

Mottatt 31.8.2020, første revisjon innsendt 11.12.2020, godkjent 2.2.2021.

© Tidsskrift for Den norske legeforening 2020. Lastet ned fra tidsskriftet.no