

Huden hos den åldrande människan

Hudens åldrande styrs av genetiska faktorer (kronologiskt åldrande) och av effekten av ultraviolett ljus.

Kronologiskt åldrande ses som en minskning av epidermal cellnybildning ledande till epidermal atrofi, försämrat immunförsvar och försämrade förmåga till vitamin D-syntes. Ultraviolett ljus försämrar ytterligare den cellulära immuniteten i huden.

Tilltagande hudatrofi, telangiektasier samt ojämn pigmentering är också effekter av ljusutlöst åldrande.

UV-ljusskada i bindväven i solexponerad hud ger upphov till degenerativa förändringar i dermis som yttrar sig i form av djupa rynkor och gulaktig missfärgning.

Förkortade telomerer i kromosomernas ändrar som följd av telomerasbrist vid ökande ålder är en av huvudmekanismerna till cellulär senescens och programmerad celledöd (apoptos) i hud.

Atrofi och neoplasier är de viktigaste epidermala förändringar som uppkommer hos den åldrande individen. Ljusutlöst skivepitelcancer och basalcellscancer är de vanligaste maligniteterna, och incidensen ökar med ökande ålder.

Förkortade telomerer i kromosomernas ändrar utgör en genetisk bakgrund till hudens åldrande. Telomeras är ett ribonukleoprotein, ett enzym som katalyserar uppbyggnaden av telomerer. Telomeras aktiveras i premaligna och maligna hudtumörer. Effekter av akut och kronisk solexponering på telomerasaktivitet är idag centrala frågeställningar i forskning kring UV-karcinogenes i huden och ljusutlöst åldrande.

Epidermis

Reducerad vattenbindande förmåga i stratum corneum gör den åldrande huden kliande, torr och fjällande.

Langerhans' cell och immunfunktion

Langerhans' cell, som har en antigenpresenterande funktion i epidermis, minskar i antal och funktion i solbelyst hud med ökande ålder men även i icke solbelyst hud. Förmågan att inducera ett allergiskt kontaktestem minskar, och att påvisa kontaktallergi med epi-

Gösta Roupe

gosta.roupe@derm.gu.se
Hudkliniken
Sahlgrenska Universitetssjukhuset
SE-41345 Göteborg

Roupe G.

Skin in the elderly.

Tidsskr Nor Lægeforen 2001; 121: 1352–6.

Cutaneous aging includes true aging and photoaging due to sun exposure. A decrease in epidermal turnover rate results in epidermal atrophy and delayed wound-healing. A reduction in the number of epidermal Langerhans' cells is responsible for a decrease in delayed immune responsiveness in skin observed in the elderly. Reduced numbers of fibroblasts and mast cells are typical histologic findings in aging human dermis. Collagen bundles become fragmented, less elastic and more brittle. Telomere shortening at the end of chromosomes is probably the major mechanism of cellular senescence in skin. Common skin tumors and other major age-related changes in the skin of the elderly are described.

Denne artikkelen i serien *Den äldre patienten* er tidligere publisert i *Läkartidningen* 2001; 98: 1091–5.

kutantest kan ibland ta flera dagar i anspråk. Den gamla individen har också ett bristande T-cellsvar på grund av minskat antal T-celler och nedsatt T-cellsfunktion. I djurförsök har man kunnat eliminera den av åldrande försämrade T-cellsreaktiviteten via adult tymektomi.

Åldrande keratinocyter har sämre förmåga att producera cytokiner. Minskat hudinnehåll av interleukin-2, som inducerar T-cellsproliferation, leder till bristande cellulär immunitet. Ökad risk för karcinogenes i huden och ökad känslighet för hudinfektioner är några konsekvenser av åldrandet.

Keratinocyter

Epidermis utgörs av ett skiktat skivepitel. Keratinocyterna förnyas ständigt genom celledelning i basalcellslagret. Nybildningen minskar medan storleken ökar med ökande ålder. Försämrade sårhäkning med ökande ålder beror bl a på minskad epidermopoies. Gränsen mellan epidermis och dermis planas ut, så att kontaktytan och kommunikationen mellan dessa två kompartment försämrar. Filaggrin, som i epidermis svarar för bindning av keratinfilament, minskar med åtföljande torrhet och fjällning i huden. Epi-

dermis' vattenbindande kapacitet reduceras. Dess permeabilitet för kemikalier ökar. Minskad solexponering i kombination med minskad förmåga till syntes av vitamin D i huden hos gamla leder till osteomalaci.

Ultraviolett ljus skadar genom (1, 2). Såväl hudens erytmspektrum (UVB) som längre våglängdsområden (UVA) har sådan effekt. Den viktigaste DNA-skadan orsakad av solljus uppkommer genom bildning av dimerer. Förmågan att reparera DNA är väsentlig för den levande organismen. Bristande förmåga till excisionsreparation leder till mutation. Mutationer av p53-tumöruppressorgen spelar stor roll vid UV-utlöst karcinogenes i huden, ledande till uppkomst av såväl skivepitelcancer som basalcellscancer. Reparationsmekanismer för DNA fungerar sämre med ökande ålder. Vid den ärftliga hudsjukdomen xeroderma pigmentosum är DNA-reparationen defekt, ledande till uppkomst av rikligt med hudcancer i solexponerad hud redan i unga år.

Melanocyter (fig 1)

Melanocyter producerar melanin, som absorberar UV-ljus. Med ökande ålder minskar antalet melanocyter och därmed vårt skydd mot UV-ljus. Melanocyttätheten minskar i såväl solbelyst som icke solbelyst hud.

Ojämn pigmentering är ett vanligt fynd i åldrad hud. Lentigo (Figur 1) är en hyperpigmenterad makula, som ses på solexponerad hud i ansikte och på handryggar hos gamla. Histologiskt finner man en lokaliserad proliferation av melanocyter. Fläckvis depigmentering, hypomelanosid guttata idiopathica, är vanlig på underbenen. Antalet pigmentnevi minskar med ökande ålder efter en topp i 40-årsåldern.

Dermis

Skrynklig och gulaktig hud, som ses hos äldre, speglar förändringar i dermis.

Fibroblaster och kollagen

Fibroblaster minskar i antal, och deras produktion av kollagen reduceras. Kollagenbuntar fragmenteras och dermis blir mindre elastiskt och mera skört. Svårålkta sår och hematom uppkommer även efter lätta trauman. Grunds substansen minskar i volym med ökande ålder. Man finner minskad mängd glukosaminoglykan i dermis, i synnerhet av hyaluronan. Kapillärtätheten i dermis minskar.

Mastceller

Antalet mastceller minskar sannolikt med ökande ålder, ledande till minskat histamininnehåll i huden. Histamin påverkar NK-cellers cytotoxicitet och antitumoreffekt (3), och ett minskat innehåll av histamin i huden kan vara en bidragande faktor till uppkomsten av hudcancer på äldre dagar. Degranulerade mastceller har observerats i dermis hos gamla, och degenerativa bindvävsförändringar i dermis kan orsakas av frisatt mastcellsproteas.

Svettkörtlar, talgkörtlar och apokrina körtlar

Ekkrina svettkörtlar minskar i antal, och svettproduktionen minskar. Talgkörtlarnas storlek och antal förändras inte, medan deras förmåga till sebumsekretion minskar. Apokrin körtelfunktion avtar.

Ändorgan för tryck

Pacinis och Meissners korpuskler, ändorgan som svarar för perception av tryck och lätt beröring, minskar successivt i antal med ökande ålder.

Hår och naglar

I hårbotten minskar antalet hårfolliklar med ökande ålder. Hårets anagena tillväxtfas förkortas. Proportionen folliklar i telogen fas, vilofas, ökar. Håravfall hos gamla människor är resultatet av ett samspel mellan genetiska faktorer, hormonella faktorer och åldersfaktorer. Vitt hår saknar melanocyter i hårfollikeln. Grått hår har i follikeln melanocyter med bristande funktion hos tyrosinas, det enzym som svarar för melaninsyntes.

Hos gamla personer ser man ofta gulaktiga, ogenomskinliga och dystrofiska naglar. Förändringarna orsakas av cirkulatoriska störningar i matrix. Onykogrypos orsakas av permanent matrixskada.

Några hudtumörer hos gamla

Gamla patienter söker ofta läkare senare och uppvisar mer avancerad hudcancer än unga. Melanomstudier har visat en ökad andel nodulära melanom med ökande ålder.

Morbus Paget (fig 2)

Morbus Paget är lokaliserad till areola mammae och omgivande hud och yttrar sig som ett kliande eksem med rodnad, papler och fjällning. Fläcken är en epidermal metastas från ett intraduktalt adenokarcinom. Histopatologiskt finner man stora, runda Paget-celler med stor kärna och klar cytoplasma.

Kaposi sarkom (fig 3)

Bland äldre drabbar tumören oftare män än kvinnor. Den debuterar på nedre extremiteterna, som regel på fötterna. Den kan starta som en blåskimrande makula eller en tumor av ett blåbärs storlek och färg. Tumören är malign och består av prolifererande endotelceller. Den kan sprida sig på djupet i extremiteten och orsaka avflödesrubbnings med

ödem som följd. Histopatologiskt ses prolifererande kapillärer, och i tumören har man funnit humant herpesvirus 8. Tumören kan avgränsas med magnetkamera (MRT), som ger en god vävnadskarakteristik. Den är känslig för fraktionerad strålbehandling.

Angiosarkom (fig 4)

Tumören uppkommer ofta i panna eller i hårbotten på personer över 60 års ålder. Huden över tumören är rodnad och ödematös med blödningar och ibland central nekros. Tumören är vid palpation mycket fast. Differentialdiagnostiskt övervägs erysipelas eller herpes zoster. Tumören är malign och föga strålkänslig. Behandlingsförsök med interferon, som har antiangiogen effekt, är lovande i synnerhet vid tidig diagnos.

Basaliom (fig 5 och 6)

Denna tumör uppkommer i hud som exponerats för UV-ljus, såsom ansikte, men basaliom förekommer även på bålen. Tumören metastaserar inte men är lokalt destruerande. Den kan i ansiktet yttra sig som en nodulus täckt av atrofiskt och telangiektatisk epidermis, ibland ulcererat ((Figur 5). I ansiktet förekommer även morfeabasaliom, som kan vara svåra att avgränsa och som kan invadera brosk och ben. De växer finkolvigt, har sklerotiskt stroma och recidiverar ofta. Dessa basaliom har en tumörgräns som ofta ligger sju till åtta millimeter utanför den kliniskt uppskattade gränsen, medan nodulära basaliom har en tumörgräns endast ett par millimeter utanför. Ytliga basaliom, som ses på bålen, har en pärlbandsliknande och skimrande kant (fig 6).

Patienter med ansiktsbasaliom, i synnerhet ögonlocksbasaliom och basaliom kring näsvingar, skall skickas till specialist för avgränsning och kirurgi. Ytliga basaliom på bålen behandlas med kyretage och frysning/kirurgi. Fraktionerad strålbehandling kan för gamla patienter med avancerat och utbrett basaliom vara ett bättre alternativ än kirurgi.

Mb Bowen (fig 7)

Mb Bowen är en atypisk skivepitelproliferation genom hela epidermis. Fläcken är rodnad och fjällande och ulcererar inte. Mb Bowen kan ses efter långtidsbehandling med ciklosporin. Genital Mb Bowen är associerad med onkogent humant papillomavirus (HPV-16). I Mb Bowen på händer har man med PCR-teknik (polymeraskedjereaktion) kunnat identifiera genitalt onkogent papillomavirus talande för autoinokulation från genitala kondylom.

Lentigo maligna (fig 8)

Detta är en brunsvart makula i solskadad hud i ansiktet. I fläcken ses histopatologiskt atypiska melanocyter basalt i epidermis. Efter varierande tid, ibland flera år, övergår den långsamma horisontella tillväxtfasen i

en vertikal tillväxtfas med invasion i dermis av maligna celler. Färgen mörknar och fläcken blir allt mera infiltrerad. Vi talar då om lentigo maligna-melanom.

Skivepitelcancer (fig 9)

Denna tumör utgår från keratinocyter i epidermis. Atypiska keratinocyter bryter igenom basalmembranet och invaderar dermis. Tumören uppkommer på solskadad hud, såsom på handryggar, underarmar och ansikte. Underläppen är en vanlig lokal. Induration är ett viktigt, tidigt fynd. Tumören är ofta på ytan verrukös och ulcererad. Den kan metastasera.

Organtransplanterade patienter med immunsuppression har en hög incidens av skivepitelcancer. Dessa patienter har även rikligt med virusvärtor, och humant papillomavirus är sannolikt involverat som kokarcinogen.

Skivepitelcancer behandlas kirurgiskt. Strålbehandling är också effektiv.

Aktinisk keratos (fig 10 och 11)

Multipla aktiniska keratoser kan ses på solbelyst hud, såsom handryggar och ansikte. Lesionen är ett par millimeter i diameter, fint hyperkeratotisk på ytan med enstaka telangiektasier. Histopatologiskt ses keratinocyttyp med mitos i nedre lagret av epidermis. Cornu cutaneum (hudhorn) kan stå på basen av en aktinisk keratos (Figur 11). Övergång i skivepitelcancer förekommer. En vanlig behandling är frysning med flytande kväve.

Seborroisk vårta (fig 12)

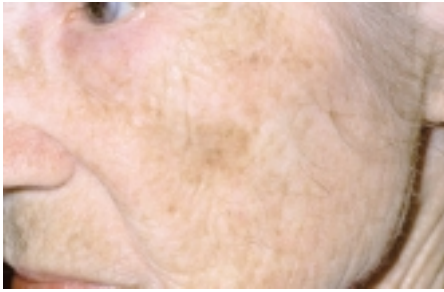Seborroisk vårta (verruca seborrhoica) är en benign tumör, som förekommer hos gamla. Tumören är en ansamling av omogna keratinocyter mellan basalcellslagret och epidermis' yta. Fokal keratinisering ger upphov till karakteristiska hornocystor. Melanocyter ger vårtan pigment.

Hudmetastaser (fig 13 och 14)

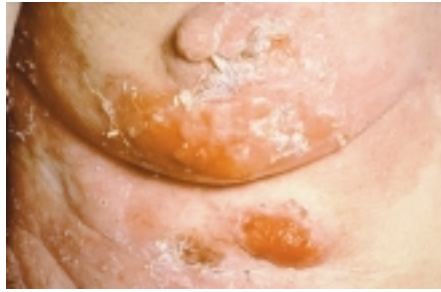Sister Mary Joseph's nodule är en till naveln metastaserande intraabdominell cancer oftast utgående från ventrikel, ovarium, kolon eller pankreas. Sister Mary Joseph, som ofta assisterade dr William Mayo när denne opererade vid Mayoklinikens kirurgiska avdelning, fann denna hudmetastas hos patienter med avancerad cancer och mycket dålig prognos. Hudmetastaser kan sitta även på bål och extremiteter. De uppträder som fasta, rodnade noduli, ibland med endast ett par veckors anamnes.

Stuckkeratos (fig 15)

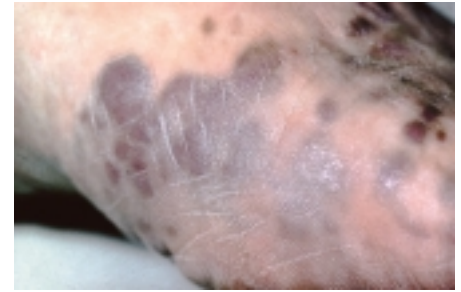
Stuckkeratoser är vita hyperkeratoser på underbenen, som är lätta att skrapa bort. De liknar seborroiska vårtor men saknar hornocystor. Stuckkeratoser och hypomelanosism guttata idiopathica är karakteristiska hudförändringar på det åldrande underbenet.



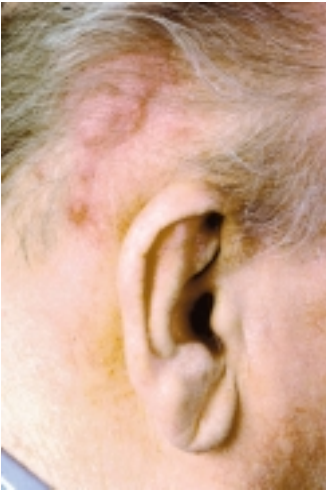Figur 1 Lentigo. Alle foto Morgan Carlsson



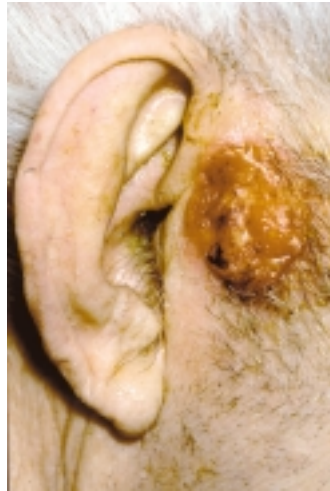Figur 2 Morbus Paget



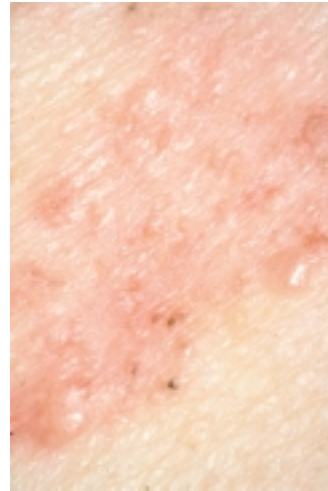
Figur 3 Kaposis sarkom



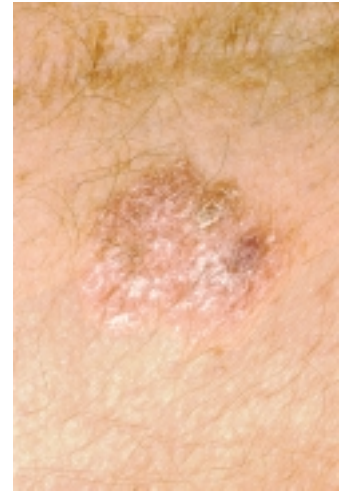Figur 4 Angiosarkom



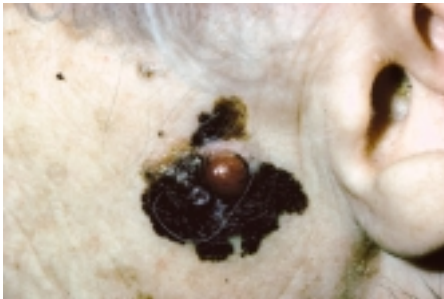
Figur 5 Nodulært basaliom



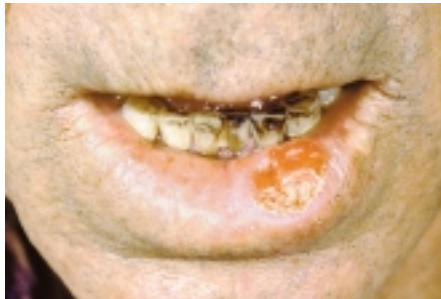Figur 6 Yiligt basaliom



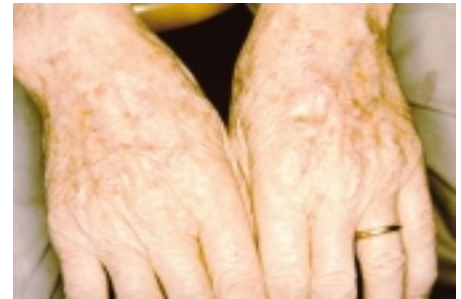Figur 7 Morbus Bowen



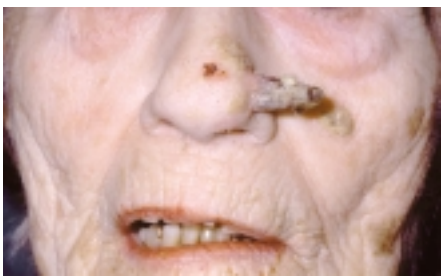
Figur 8 Lentigo maligna



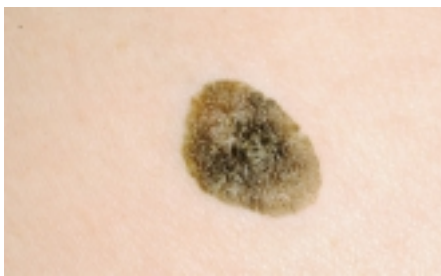Figur 9 Skivepitelcancer



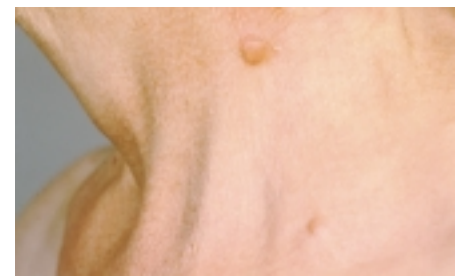
Figur 10 Aktinisk keratos



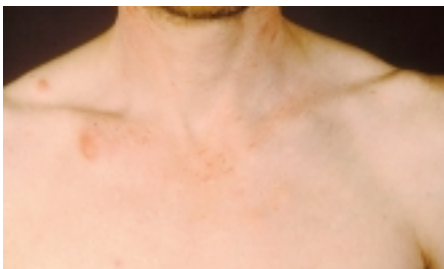Figur 11 Cornu cutaneum (hudhorn)



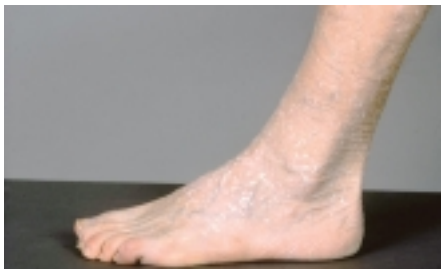Figur 12 Seborroisk vårta



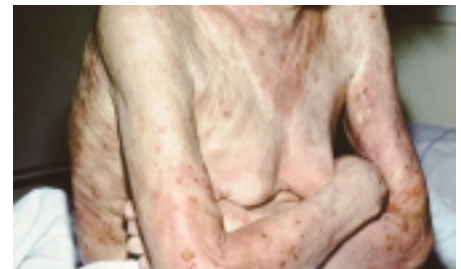Figur 13 Hudmetastas, pankreascancer



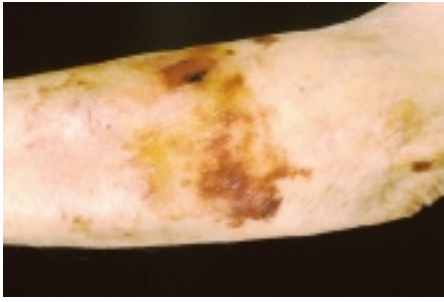
Figur 14 Hudmetastas, ventrikelcancer



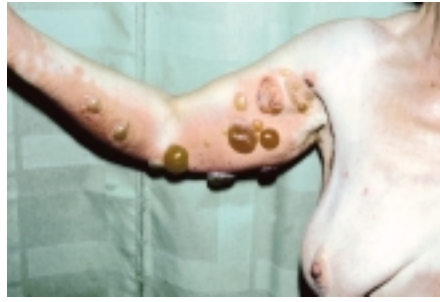Figur 15 Stuckkeratos



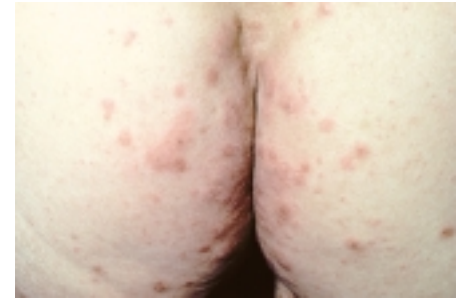
Figur 16 Mycosis fungoides



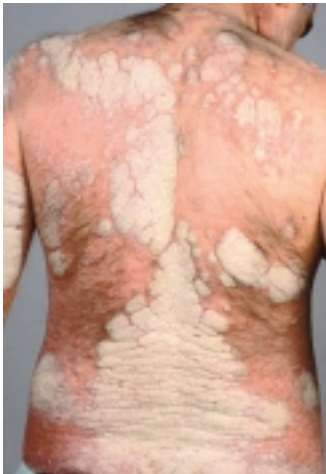Figur 17 Stjärnformade ärr



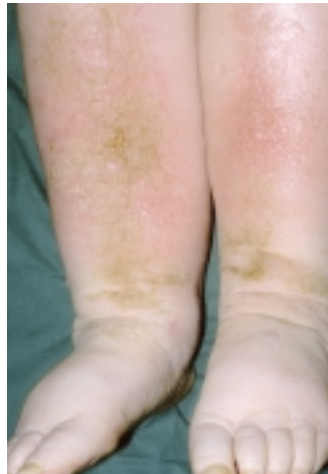Figur 18 Bullös pemfigoid



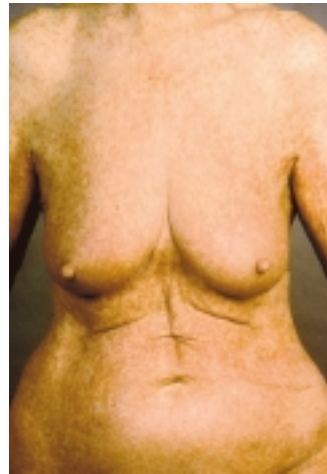Figur 19 Skabb



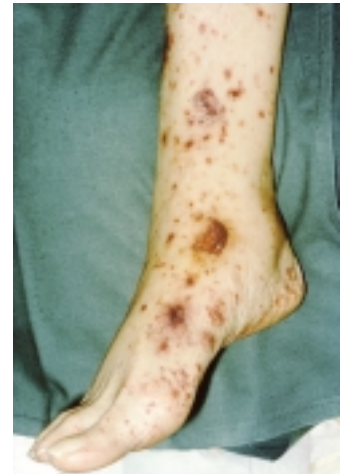Figur 20 Psoriasis



Figur 21 Epiteliomatös hyperplasi



Figur 22 Mastocytos



Figur 23 Nekrotiserande vaskulit

Mycosis fungoides (fig 16)

Mycosis fungoides är ett kutant T-cellslymfom, som genomgår flera stadier från ytliga, eksematösa plack, infiltration, tumörer i hud till med åren spridning till inre organ, såsom lymfkörtlar, lever och lungor. Humant T-cellsleukemi/lymfomvirus-I (HTLV-I) har påvisats med PCR-teknik vid adult T-cellsleukemi. Inkompleta HTLV-I-provirussekvenser har påvisats även vid *mycosis fungoides* (4). Sjukdomen förekommer såväl tidigt i livet som på äldre dagar. Dominerande symtom är svår klåda. De maligna T-celler ansamlas i epidermis, s k epidermotropism. Diagnostiken bygger på klinik och histologi. Med PCR-teknik kan förekomst av rearrangemang i T-cellsreceptorgen upptäckas med stor känslighet, vilket underlättar tidig diagnostik av T-cellslymfom. Monoklonalitet i T-cellsinfiltratet indikerar malignt lymfom. Sjukdomsprognosen avgörs helt av tidig diagnostik och behandling. Vi har funnit att tidigt insatt PUVA-behandling (psoralen och UVA-ljus) leder till komplett remission under många år.

Sézarys syndrom är den leukemiska formen av *mycosis fungoides*. En av våra patienter med Sézarys syndrom har efter flera år utvecklat en neurologisk sjukdomsbild som vid en HTLV-I-orsakad neuropati. Patienten har HTLV-I-antikroppar i blodet. HTLV-I-genom har kunnat identifieras såväl hos patienter med tropisk spastisk parapares som hos patienter med Sézarys syndrom (4).

Några hudsjukdomar och hudsymtom hos gamla

Förutom hudtumörer är eksem, klåda, hudblödning, hudtorrhet vanliga orsaker till att äldre patienter konsulterar läkare.

Stjärnformade ärr (*cicatrices stellatae*) (fig 17)

Efter 70 års ålder uppkommer lätt ulcerationer och hematom efter lindrigt trauma i hud som exponerats för solljus, såsom underarmar och handryggar. Såren läker som stjärnformade ärr. Symtomen är uttryck för epidermal atrofi och minskat dermalt bindvävsstöd.

Bullös pemfigoid (fig 18)

Detta är den gamla människans blåssjukdom. Sjukdomen börjar med klåda, erytem och papler på extremiteter och bål veckor till månader innan blåseruptionen startar. Blåsorna uppkommer på erytematös hud, har vattenklart innehåll och kan bli upp till 7–8 cm i diameter. Mukosalesioner förekommer i munhålan men är inte obligata.

Sjukdomen är autoimmun, och IgG-antikroppar är riktade mot bullös pemfigoid-antigen i basalmembranzonen. Bullös pemfigoid-antigen svarar för adhesion mellan dermis och epidermis. Histopatologiskt finner man en subepidermal blåsa och under denna ett inflammatoriskt infiltrat innehållande bl a eosinofila granulocyter. Behandlingen består i prednisolon per os, ofta i kombination med azatioprin.

Skabb (fig 19)

Skabb (scabies) är en svår diagnos hos gamla. Klåda kan helt dominera utan att de för skabb så typiska djurinneållande gångarna mellan fingrar och på handleder går att finna. På äldre patienter kan man som enda fynd vid skabb se gluteala noduli med liten djurinneållande gång centralt. Inflammationen kring gångar och djur kan vara obetydlig på grund av försämrad cellulär immunitet hos gamla.

Psoriasis (fig 20)

För en liten grupp psoriatiker debuterar hudsjukdomen i 50-årsåldern. Psoriasis karakteriseras av ett hyperproliferativt basalcellslager i epidermis, och en spontan förtunning av psoriasisplack kan ses hos gamla. Metotrexat, som är ett värdefullt läkemedel vid svår psoriasis, kan i mycket låg dos ha god effekt på gamla patienter.

Epiteliomatös hyperplasi (fig 21)

Denna karakteristiska hudförändring uppkommer vid långdragna hypostatiska underbensödem med lymfödem, ofta kring bensår. Vanligen ses utbredda, verrukösa områden ventralt på underbenen. Kliniskt och histologiskt är skivepitelcancer en viktig differentieldiagnos. Bästa behandling är elastisk binda.

Mastocytos (fig 22)

Sjukdomen tillhör de myeloproliferativa tillstånden (5). Patienterna har ett ökat antal

mastceller i huden. En ökning av mastcellsantal i interna organ, såsom benmärg, skelett, mag-tarmkanal och lever, förekommer även. Sjukdomen, som debuterar i medelåldern med klåda, diarré, osteoporos och störd benmärgsfunktion, följer patienten upp i hög ålder. Osteoporos debuterar i medelåldern, ibland med multipla kotkompressioner som följd.

Bestämning av histaminets huvudmetabolit i urin ger en bra uppfattning om mastcellsmängden i kroppen och således också om mastcellssjukdomens utbredning. Hudmastocytos med klåda behandlas med PUVA (psoralen och UVA-ljus). Klådfrihet under lång tid kan också uppnås med intensivt, långvägigt UVA-ljus (UVA-1). Gastrointestinala symtom och mörk- och skelettpåverkan behandlas med interferon.

Trots erfarenhet av PUVA-behandling av mastocytos under många år har jag inte sett premaligna och maligna hudförändringar i lika hög grad som vid andra ljusbehandlade hudsjukdomar. Med mikrodialysteknik har vi kunnat visa att mastocytospatienter har ökat histamininnehåll i huden, och den beskrivna, tumörskyddande effekten kan förklaras av histaminets gynnsamma påverkan på NK-cellens cytotoxicitet, se ovan (3).

Nekrotiserande vaskulit (fig 23)

Palpabel purpura, hemorragiska bullae och nekrotiska hudinfarkter med inflammatorisk periferi är karakteristiska kliniska tecken på nekrotiserande vaskulit på underbenen. En vanlig orsak hos gamla patienter är behandling med läkemedel, såsom furosemid och tiazider men även allopurinol och anti epileptika. Eruptionen är en inflammatorisk småkärlssjukdom och orsakas av en immun-komplexdeposition i huden. Röda blodkroppar i urinen och stigande serumkreatinin speglar immunkomplexdeposition i njurarna. Perorala steroider påverkar såväl hud- som njurvaskulit gynnsamt.

Alle foto Morgan Carlsson.

Litteratur

1. Hadshiew IM, Eller MS, Gilchrist BA. Skin aging and photoaging: The role of DNA damage and repair. *Am J Contact Dermat* 2000; 11 (1): 19–25.
2. Gilchrist BA. A review of skin aging and its medical therapy. *Br J Dermatol* 1996; 1 (135): 867–75.
3. Hellstrand K, Hansson M, Hermodsson S. Adjuvant histamine in cancer immunotherapy. *Semin Cancer Biol* 2000 Feb; 10 (1): 29–39.
4. Hall WW, Liu CR, Schneewind O, Takahashi H, Kaplan MH, Roupe G et al. Deleted HTLV-I provirus in blood and cutaneous lesions of patients with mycosis fungoides. *Science* 1991; 253: 317–20.
5. Swolin B, Rödger S, Roupe G. Cytogenetic studies in patients with mastocytosis. *Cancer Genet Cytogenet* 2000; 120: 131–5.

○