

Vanskelig, umulig eller syk?

Ifølge offisiell helsestatistikk har om lag 8% av alle amerikanske barn og unge under 20 år atferdsproblemer som blir diagnostisert som alvorlige psykiske lidelser. Medikamentbruken har eksplodert, til tross at det finnes lite dokumentasjon av effekt i denne aldersgruppen. Mer enn halvannen million barn får to eller flere medikamenter fast. Antallet som behandles for bipolar lidelse, til dels med sterke antipsykotiske midler, er 40-doblet fra 1994 til 2003. Suzette Scheele fortalte nylig til New York Times at hennes 17 år gamle sønn hadde stått på Seroquel og Abilify i fire år. Han hadde gått betydelig opp i vekt. Men, som hun sa: «Jeg behøver ikke bekymre meg for humørsvingningene hans. Han er enkel og grei å være sammen med.»



Charlotte Haug

Charlotte Haug
redaktør

Tidsskrift for Den norske lægeforening

Legenes hus
Akersgata 2
Postboks 1152 Sentrum
0107 Oslo

Redaktør

Charlotte Haug

Medisinske redaktører

Jens Bjørheim
Michael Bretthauer
Odd Terje Brustugun
Jan C. Frich
Petter Jensen Gjersvik
Trine B. Haugen
Åslaug Helland
Erlend Hem
Geir Jacobsen
Elisabeth Swensen
Kjetil Søreide
Torgeir Bruun Wyller
Preben Aavitsland

Redaksjonskomité

Steinar Solberg (leder)
Per Brodal
Lill-Tove Rasmussen Busund
Ola Dale
Guri Rørtveit
Baard-Christian Schem
Terje Vigen
Marte Walstad

Faste medarbeidere

Anne Forus
Anne Langdalen
Kari Skinningsrud
Olav Spigset
Kari Tveito
Marit Tveito
Leiv Otto Watne
Ragnhild Ørstavik

Redaksjon 23 10 90 50
Telefaks 23 10 90 40
www.tidsskriftet.no
E-post:
tidsskriftet@legeforeningen.no
nettredaksjonen@legeforeningen.no
annonser@legeforeningen.no

Redaksjonssjef

Anne Ringnes

Produksjonssjef

Berit Seljebotn

Manuskriptredaktører

Åslaug Flo
Marit Fjellhaug Nylund
Raida Ødegaard

Bilderedaktør

Anne Gitte Hertzberg

Redaksjonssekretærer

Jorunn B. Kvarme
Gunn Marit Seberg
Liv Thier

Nettredaksjonen

Nettredaktør Stine Bjerkestrand
Ine E. Furulund
Gro Rabben
Oda Riska
Stein Runar Østigaard

Prosjektutvikler

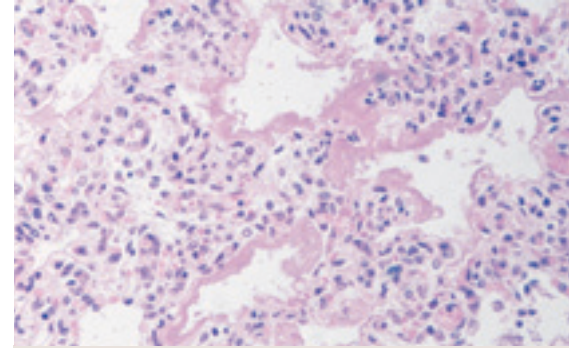
Frauke Becher

Markedssjef

Maud P. Kaino
Telefon 23 10 90 95

Markedssekretær

Anne-Britt Dahl



Bronkopulmonal dysplasi, mikroskopisk snitt.
Hematoksylin- og eosinfarget

Bronkopulmonal dysplasi

Bronkopulmonal dysplasi er en form for obstruktiv lungesykdom som særlig rammer for tidlig fødte barn. Tilstanden kan ha en rekke ulike årsaker og er en av de hyppigste komplikasjoner hos for tidlig fødte. Forsidebildet viser et mikroskopisk snitt fra et lite barn som døde av respirasjonssvikt som følge av bronkopulmonal dysplasi. På snittet ser man alveoler fra en umoden lunge der innsiden er dekket av såkalte hyaline membraner, et karakteristisk trekk ved denne tilstanden. De hindrer oksygen i å diffundere fra luften og over i blodet.

Ole Didrik Lærum

ole.larum@gades.uib.no
Gades Institutt
Haukeland Universitetssjukehus

Les mer om bronkopulmonal dysplasi på side 2374 og om pulmonal luftlekkasje hos nyfødte på side 2371 i dette nummer av Tidsskriftet.

Ytterligere informasjon bakerst i bladet