

Kjønnskorrigerende kirurgi ved transseksualisme

Sammendrag

Bakgrunn. Oslo universitetssykehus, Rikshospitalet har siden 1979 hatt landsfunksjon for behandling av pasienter med transseksualisme. På årsbasis henvises 50–70 pasienter til utredning, hvorav rundt 20 pasienter blir diagnostisert som transseksuelle. Årlig henvises omtrent 15 pasienter av dem som oppfyller kriterier for transseksualisme, og som er blitt endokrinologisk behandlet, til kirurgisk intervensjon. I denne artikkelen beskrives diagnose og behandling av transseksualisme, med hovedvekt på kirurgi.

Materiale og metode. Artikkelen er basert på ikke-systematisk litteraturoversikt og egne kliniske og vitenskapelige erfaringer.

Resultater. Etter minimum ett års psykiatrisk utredning og diagnostikk, og ett års påfølgende hormonell behandling, vurderes pasientene i forhold til kjønnskorrigerende kirurgi. Hos pasienter som konverteres fra mann til kvinne, vurderes brystforstørrende kirurgi hvis ikke hormonbehandling alene har gitt tilfredsstillende resultat. I tillegg er det aktuelt med genital kirurgi hvor testikler og svamplegemene fjernes, og hvor neovagina og neoklitoris konstrueres. For pasienter som konverteres fra kvinne til mann, er det aktuelt å gjøre brystreducerende inngrep, hysterektomi og salpingo-ooforektomi samt neopeniskonstruksjon. Ved god respons på hormonbehandling kan klitoris rettes ut og konstrueres til en neopenis med ereksjonsmulighet (metoidioplastikk). Alternativt gjøres falloplastikk med bruk av lokalt vev fra lysken eller frie mikrovaskulære lapper.

Fortolkning. Kjønnskorrigerende kirurgi ved transseksualisme omfatter hovedsakelig konverterende operasjoner på bryst og genitalia.

Kim Alexander Tønseth
kim.tonseth@rikshospitalet.no

Therese Bjark
Plastikkirurgisk avdeling
Oslo universitetssykehus, Rikshospitalet
0027 Oslo

Gunnar Kratz
Plastikkirurgisk avdeling
Universitetssjukhuset Linköping
Sverige

Annika Gross
Rolf Kirschner
Kvinneklinikken

Thomas Schreiner
Medisinsk klinikk

Trond H. Diseth
Barneklirikken

Ira Haraldsen
Gender identity disorder (GID) seksjonen
Nevroklirikken

Oslo universitetssykehus, Rikshospitalet

Ved utredning, diagnostisering og behandling av kjønnsidentitetsforstyrrelser er det viktig at man har kjennskap til enkelte begreper. Biologisk kjønn er et begrep for det genetiske og hormonelle samspillet som fører til en manns eller kvinnes utseende (fenotype). Kjønnsideitet er et begrep for den psykologiske kjønnsopplevelsen eller identiteten til en person. Kjønnrolle er et begrep som uttrykker den normative, sosiale kjønns spesifikke atferden.

I ICD-10s kapittel F64 er transseksualisme (F.64.0), transvestittisme (F.64.1), kjønnsidentitetsforstyrrelse i barndommen (F.64.2), andre spesifikke (F.64.8) og uspesifikke kjønnsidentitetsforstyrrelser (F.64.9) definert som ulike kjønnsidentitetsforstyrrelser. De fleste mennesker opplever samsvare mellom sitt biologiske kjønn og sin kjønnsidentitet. En biologisk mann opplever seg som mann (mannlig kjønnsidentitet) og føler seg seksuelt tiltrukket (seksuell orientering) av kvinner (heterofil, > 90%), av menn (homofil, 2–7%) eller av begge kjønn (bifil, ikke dokumentert prevalens) (1–3). I noen tilfeller finnes det en sterk konflikt mellom personens biologiske kjønn og vedkommendes egen kjønnsidentitet. En slik tilstand klassifiseres som transseksualisme (4). Personer som svarer til en slik diagnose, har en permanent overbevisning om å være av motsatt kjønn (5). Primær eller tidlig erkjent (early-onset) (fra barndommen av) transseksualisme synes å forekomme like

hyppig hos menn og kvinner i Norge (6). Sekundær eller sent erkjent (late-onset) transseksualisme, forekommer hyppigere hos menn enn hos kvinner (3 : 1) (7). Prevalensen er vanskelig å anslå, men synes å ligge rundt 1 : 50 000 (8). Kjønnsideitetsforstyrrelse i barndommen er hyppigere, men det antas at bare 10–25% av disse personene utvikler en stabil transseksualitet gjennom barndommen og inn i puberteten (9). Flertallet av barna orienterer seg i homoseksuell retning inn i voksenalder. Årlig henvises 50–70 pasienter til utredning for transseksualisme, hvorav rundt 20 pasienter blir diagnostisert som transseksuelle.

Kjønnsideitet er imidlertid ikke nødvendigvis noe som alltid er konstant hos et menneske, og noen personer har kun et midlertidig ønske om å fremstå som det biologiske motsatte kjønn (transvestittisme).

Transseksualisme er en av de svært få psykiatriske diagnosene som behandles med endokrinologiske og kirurgiske tiltak. Denne artikkelen gir en kort presentasjon av den psykiatriske diagnostisering, den medisinske behandlingen og en mer detaljert beskrivelse av de kirurgiske behandlingsoveralternativene.

Materiale og metode

Artikkelen er basert på en ikke-systematisk gjennomgang av litteratur funnet ved søk i Cochrane, Medline og EMBASE samt egne kliniske og vitenskapelige erfaringer med transseksuelle pasienter. Den tverrfaglige behandlingsgruppen ved Rikshospitalet har vært etablert siden 1967 og har hatt formell landsfunksjon siden 1979. I dag omfatter behandlingsgruppen ni stillinger innen barne- og ungdomspsykiatri, voksenpsykiatri, barne- og voksenendokrinologi, gynekologi og plastikkirurgi.

Hovedbudskap

- Pasienter med transseksualisme skal utredes og behandles ved Rikshospitalet, som har landsfunksjon for denne diagnosen
- Pasientene gjennomgår psykiatrisk utredning, med påfølgende endokrinologisk og kirurgisk behandling
- Den kirurgiske behandlingen omfatter hovedsakelig konverterende operasjoner i forhold til bryst og genitalia

Psykiatrisk utredning

Pasientene gjennomgår en standardisert utredning med kliniske samtaler, standardiserte spørreskjemaer og strukturerte intervjuer (10). I tillegg blir pasientene nevropsykologisk kartlagt. Pasientens kjønnsidentitet blir undersøkt og klassifisert etter de amerikanske diagnostiske kriteriene for psykiatriske lidelser (DSM-IV). Pasienter med transseksualisme må her oppfylle følgende kriterier:

- Pasienten må ha en permanent stabil overbevisning om å tilhøre det andre kjønn, uten direkte kulturelle eller sosiale fordeler. Pasienten viser seg som det motsatte kjønn regelmessig, er overbevist om faktisk å være av det motsatte kjønn med sine typiske følelsesuttrykk, og forventer å bli møtt av andre som en person av det motsatte kjønn uten at disse symptomer er forbundet med andre alvorlig psykopatologiske fenomener.
- Pasientens symptomer skaper meget sterkt ubehag og fører til at pasienten ser for seg bare en løsning gjennom fjerning av sine kjønnsorganer. Pasienten mener å være født i feil kropp og at naturen må ha tatt feil fordi pasienten ellers ikke viser symptomer som kunne forklare en slik overbevisning.
- Det foreligger ingen genital anomali.
- Lidelsen forårsaker betraktelig klinisk stress, med permanent sosial, yrkesmessig eller familiær funksjonsnedsettelse.

Differensialdiagnostisk vurderes hyppigst transseksualisme mot kjønnsidentitetsforstyrrelser som er oppstått i forbindelse med en genital anomali, forbigående kjønnsidentitetsforstyrrelser, transvestittisme eller med isolerte kastrasjonsfantasier eller andre psykotiske lidelser.

Medisinsk behandling

Som generell utredning gjennomføres endokrinologiske og andre metabolske undersøkelser, spesielt med tanke på å avdekke potensielle risikofaktorer for hormonell behandling. I den hormonelle behandlingsfasen tilføres det enten østrogen til menn eller testosteron til kvinner, noe som fører til en undertrykkelse av egen kjønshormonproduksjon. Behandlingen fører til danning av sekundære kjønnskarakteristika av det motsatte kjønn, som for eksempel feminin brystutvikling hos biologiske menn.

Biologiske menn behandles med peroralt eller transdermalt østrogen, eventuelt kombinert med et antiandrogen. Valg av preparater individualiseres etter pasientens alder og risikoprofil for hormonbehandling. Aktuelle preparater kan være 17-beta-østradiol (2–4 mg per os daglig eller transdermalt 50–100 µg/24 timer) eller etinylostradiol per os 50–100 µg daglig. Eventuelle antiandrogener er cyproteronacetat 50 mg daglig eller spironolakton 100–200 mg daglig. Dette fører til at huden bli tynnere og fettets omfordeling til hoftene og brystene. I tillegg reduseres kroppshårvekst, testiklene blir mindre, og

spermieproduksjonen avtar og vil forsvinne helt etter hvert. Tilsvarende behandles biologiske kvinner med testosteron, første 4–6 måneder med testosterongel 50 mg daglig, deretter eventuelt overgang til intramuskulært preparat, testosteronundekanoat 1 000 mg hver 10.–14. uke. Resultatet er blant annet at huden blir grovere, fettets omfordeling, muskelmasse og skjeggvekst øker, klitoris forstørres, menstruasjonen opphører og stemmeleiet senkes.

Kirurgisk behandling

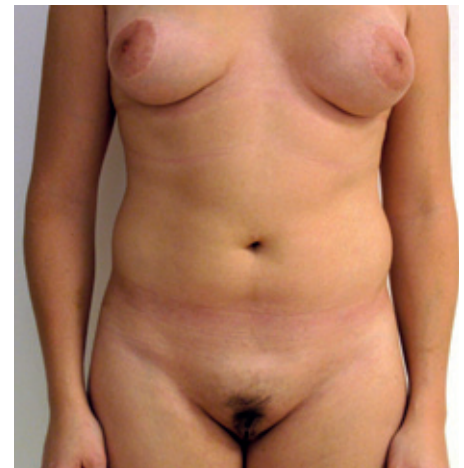Vurdering av pasienter i forhold til kjønnskorrigerende kirurgi skjer etter minimum ett års psykiatrisk utredning og diagnostikk og ett års påfølgende hormonell behandling. Kjønnskorrigerende kirurgi byr på mange utfordringer. Primært ønskes korreksjon av bryst da dette er mest synlig, og 6–12 måneder senere kan det tilbys genital rekonstruksjon. I tillegg foretas det etter individuell vurdering andre kroppsmodulerende inngrep med henblikk på å tilstrebe mest mulig kvinnelig eller mannlig utseende. Det dreier seg oftest om korreksjon av hofteparti, hals og nese. Det henvises årlig rundt 15 pasienter med transseksualisme til kirurgisk intervensjon. Alle kirurgiske teknikker som blir beskrevet, er relativt standardiserte og kan tilbys ved Rikshospitalet. Det er imidlertid individuelle ønsker og forskjellige utgangspunkter som gjør at noen av prosedyrene er mer eller mindre ønsket eller velegnet for den enkelte pasient. Endring av personnummer gjøres først når testikler eller eggstokker er fjernet.

Mann til kvinne

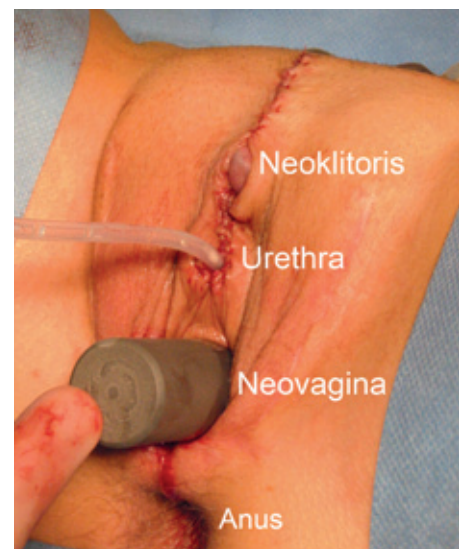
De fleste pasientene vil utvikle økt bryststørrelse etter oppstart av hormonbehandling. Hos mange vil det imidlertid ikke gi tilfredsstillende størrelse slik at de i tillegg blir gitt tilbud om innleggelse av brystprotese. Som oftest legges det inn runde silikonproteser under brystkjertelen (subglandulært) (fig 1). I enkelte tilfeller hvor det er relativt liten brystutvikling, kan det være behov for å legge inn en ekspanderprotese som gradvis blir påfylt med saltvann med 3–4 ukers intervall inntil ønsket størrelse er oppnådd.

Den første beskrivelsen av genital rekonstruksjon ble publisert i 1931 (11). I løpet av de siste tiårene er denne toseanses prosedyren blitt relativt standardisert. Målsettingen er konstruksjon av et perineogenitalt kompleks med tilnærmet lik kvinnelig anatomi og funksjon (12) (fig 1 og fig 2). Ved den første seansen fjernes testiklene (orkiektomi) og mest mulig av svampegemene (corpus cavernosum). Urethra og corpus spongiosum forkortes ned til kvinnelig lengde. Det lages åpning mellom rectum og urethra hvor det konstrueres vagina, primært med bruk av penishuden og en perineal-skrotal hudlapp. I utgangspunktet tilstrebtes en neovagina som er minimum 10 cm dyp og 3 cm i diameter. I få tilfeller, hvor penishuden er kort, kan det være behov for ytter-

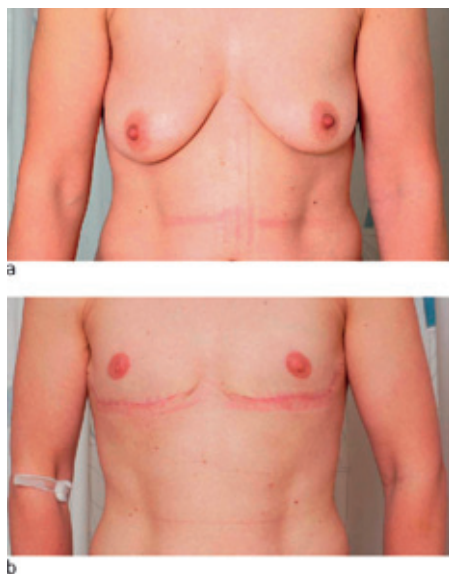
ligere korreksjon med bruk av delhudstransplantet som beskrevet av McIndoe & Bains-ter (13). Det foreligger rapporter med bruk av nongenitale hudlapper (medial lårlapp) og bruk av stilkede intestinaltransplantater til rekonstruksjon av vagina, men disse løsningene blir sjelden brukt på grunn av suboptimalt resultat og potensiell skade på det stedet hvor man fjerner vevet som skal brukes for konstruksjonen (donormorbiditet) (14). I samme prosedyre utføres konstruksjon av neoklitoris, som er en relativt ny teknikk fra midten av 1990-årene, og som gjøres ved at en del av tuppen av penis (glans) bevares sammen med tilførende nerve-/karstreng. Ca. 80 % av pasientene rapporterer erogen sensibilitet og orgasme etter denne prosedyren (14, 15). Etter den første



Figur 1 Transseksuell mann til kvinne etter innleggelse av brystproteser subglandulært og genital kjønnskønvertering. Pasienten har gitt samtykke til at bildet blir publisert



Figur 2 Resultatet etter genital kjønnskønvertering fra mann til kvinne umiddelbart etter 2. seanse. Blokkestaven er plassert i neovagina som måler ca. 10 cm. Det er plassert et urinkateter i urethra. Kranialt for dette ses neoklitoris (del av glans penis) som er blitt dekket med hud. Pasienten har gitt samtykke til at bildet blir publisert



Figur 3 a) Bryster med moderat grad av heng (ptose) før operasjon. b) En måned etter mastektomi og forflytning av areola som fritt transplantat. Arrene etter operasjonen er fortsatt lyserosa og vil bli mer tilnærmet hudfarget i løpet av et år. Pasienten har gitt samtykke til at bildene blir publisert

seansen er det viktig at pasientene utfører blokketrening av neovagina for å opprettholde størrelsen inntil den eventuelt holdes åpne med vanlig samleie.

Ved de andre seansen, ca seks måneder senere, utføres dekkning av neoklitoris samtidig som fremre del av de store kjønnsleppene (tidligere scrotum) trekkes mot hverandre. I tillegg kan det være aktuelt å senke bakre commissur som ofte kan bli noe høy og vanskelig-gjør blokketreningen, og det kan være aktuelt å konstruere de små kjønnsleppene.

Hos enkelte pasienter foreligger uttalt adamseple (skjoldbrusk) som gir et mannlig uttrykk og kan vurderes redusert hos selekterte pasienter (14). Noen pasienter har også uttalte mannlige karakteristiske ansiktstrekk som kan vurderes korrigeret. I de fleste tilfeller er det da snakk om korreksjon av nesens (rhinoplastikk) (16), hvor den blir avsmalt med lateral og medial osteotomi, samt redusert over neseryggen. Hos enkelte foretas det i tillegg reduksjon av nesetupp samt avsmalning av begge nesevingene (alae).

Kvinne til mann

Hormonbehandlingen har hos denne pasientgruppen relativt liten effekt på brystets størrelse, og det vil derfor hos nesten alle pasienter være aktuelt å foreta brystreduserende inngrep. Hos pasienter med små bryster er det oftest tilstrekkelig med incisjon langs areolakanten for deretter å fjerne brystkjertelen (subkutan mastektomi). Hvis det foreligger moderat store bryster, må det også fjernes hud. Det gjøres sirkulært rundt areola (periareolær teknikk) slik at arret blir minst mulig synlig. Ved denne metoden bevares sirkulasjonen til areola ved at det anlegges

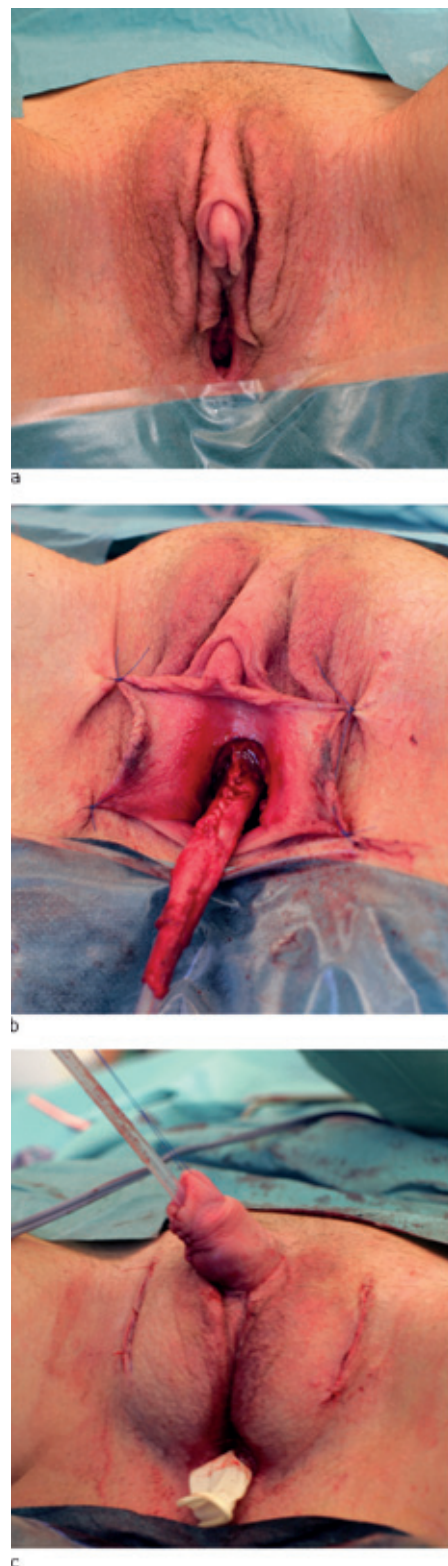en dermal deepitelialisert stilk. Hvis det er behov for å fjerne > 2 cm hud rundt areola (ved store bryster og hvor det er mye heng (ptose)), er det mest hensiktsmessig å utføre modifisert mastektomi med forflytning av areola på deepitelialisert stilk eller som fritt transplantat (fig 3).

Hysterektomi og salpingo-ooforektomi kan foretas som første prosedyre eller mellom de andre operative prosedyrene. Dette kan oftest gjøres laparoskopisk, men kan alternativt gjøres vaginalt eller med åpen abdominal tilgang.

Ved konstruksjon av neopenis (falloplastikk) kan man benytte regionale lapper, frie vaskulariserte lapper eller hypertrofisk klitoris (metoidioplastikk). Det er beskrevet over 20 forskjellige teknikker (14), noe som gjenspeiler at det ikke foreligger noen ideell metode. Scrotum konstrueres med bruk av de store kjønnsleppene og innleggelse av testikkelprotese.

Ved utvikling av moderat til stor klitoris-hypertrofi etter start av hormonbehandling kan denne benyttes i forbindelse med konstruksjonen (metoidioplastikk) (fig 4a). Fra midten av 1990-årene er denne teknikken blitt utviklet, hvor den hypertrofiske klitoris blir rettet ut og hvor urinrøret blir rekonstruert med hjelp av fremre vaginalvegg og de små kjønnsleppene (fig 4b-c) (17, 18). Som oftest etterlater man en liten rest av vagina, som eventuelt kan fjernes helt på et senere tidspunkt. Fordelen med denne teknikken er at man bevarer ereksjonsfunksjon og får urinrøret på tuppen av neopenis i tillegg til at det estetiske resultatet blir meget bra. Ulempen med denne teknikken er at neopenis blir relativt liten (ca. 5 cm), noe som gjør at det ofte er problematisk med samleie og stående vannlating. Dessuten vil flere pasienter (ca. 20%) kunne få problemer med urinfistel og stenoser (19). Ved utilfredsstillende størrelse kan man på et senere tidspunkt konvertere til annen teknikk.

Bruk av regionale hudlapper ble allerede beskrevet i 1936 (20), og det er en teknikk som fremdeles kan gi godt resultat. Ved denne prosedyren løftes en hudlapp fra lysken som danner en hudsylinder og som ved den første operasjonen blir brettet over mot påtenkt basis av neopenis (fig 5). Etter 4–6 uker har blodkar fra pubisregionen vokst inn i hudsylinderen slik at den kan deles i lysken. Alternativt til regionale hudlapper kan man benytte frie vaskulariserte hudlapper, som oftest fra underarm, lår (fig 6) eller legg (14, 21, 22). Disse teknikkene er blitt utviklet fra midten av 1980-årene og innebærer at blodkarene til lappen kobles til blodkar i pubis-/lyskeregionen med mikrokirurgisk teknikk. Den dype, nedre epigastricaarterien (DIEA) og -venen brukes til å gjenopprette blodsirkulasjonen. Ulempen med sistnevnte teknikker er at det kan oppstå relativt stor skade på det stedet man henter vevet fra (donormorbiditet), og at det er relativt store og ressurskrevende operasjoner. Fordelene

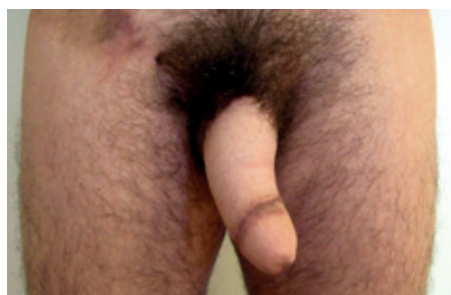


Figur 4 Rekonstruksjon med metoidioplastikk-teknikk. a) Klitorishypertrofi etter testosteronbehandling. b) Peroperativt bilde som viser rekonstruksjon av uretra med bruk av fremre vaginalvegg. c) Umiddelbart postoperativt resultat etter at klitoriskomplekset er løftet opp, urethra er ferdig rekonstruert og det er lagt inn testikkelproteser. Det ligger et lite dren i resterende vaginalrest. Pasienten har gitt samtykke til at bildene blir publisert

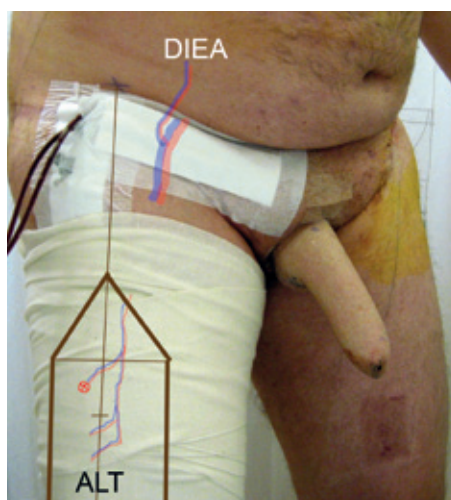
med bruk av sistnevnte teknikker er at de har større potensial for konstruksjon av urinrør og eventuelt tilkobling av nerve som øker sensibiliteten i neopenis. Med bruk av regionale lapper og frie vaskulariserte hudlapper utføres det etter ytterligere seks måneder neoglans- og sulcusplastikk med hjelp av delhudstransplantasjon (fig 5). Fordelen med regionale eller frie hudlapper er at man kan konstruere en penis med normal størrelse og et relativt tilfredsstillende estetisk resultat. Ulempene er at den ikke vil ha ereksjonsmulighet, og at urinrørsåpningen primært er uendret. Det er hos selekterte pasienter imidlertid mulig å legge inn penisimplantat for å oppnå ereksjon og gjøre konstruksjon av urethra slik at pasienten kan stå og tisse, men begge prosedyrene er relatert til relativt stor komplikasjonsrisiko (23).

Annen behandling

Enkelte pasienter profitterer på tilbudet om taleforbedrende språk og taletrening hos



Figur 5 Postoperativt bilde etter genital kjønnskonvertering med konvensjonell falloplastikk med bruk av hud fra høyre lyske (se arret). Det er også utført glans-/sulcusplastikk på distale del av neopenis. Pasienten har gitt samtykke til at bildet blir publisert



Figur 6 Postoperativt resultat to dager etter operasjon hvor neopenis er rekonstruert med en mikrovaskulær hudlapp fra lår (ALT), angitt med tykk brun markering. Blodforsyningen til vevslappen er basert på en muskulokutan perforant (⊗) som kobles med mikrokirurgisk teknikk mot den dype nedre epigastricaarterien (DIEA) og -venen. Pasienten har gitt samtykke til at bildet blir publisert

logoped. Kirurgi i larynx (på ringbrusk, skjoldbrusk og stemmebånd) er en mulighet for de pasientene som ikke oppnår tilfredsstillende effekt hos logoped (24).

Transseksuelle pasienter (mann til kvinne) som etter hormonbehandling har relativt mye hårvekst i ansikt og på bryst, kan fjerne dette med relativt god effekt med laserbehandling (25).

Postoperative resultater og pasienttilfredshet

Det er utført relativt få undersøkelser med tanke på de postoperative resultatene og hvilken effekt dette har på pasienttilfredshet. I tillegg er undersøkelsespopulasjonen i de forskjellige studiene ofte operert med forskjellige teknikker og etterundersøkt med forskjellige metoder. Dette gjør at det kan være vanskelig å sammenlikne studiene og trekke overordnede konklusjoner.

Når man sammenlikner de ferdigbehandlede transseksuelle pasientene med demografiske like kontrollgrupper, har studier generelt sett vist at pasienttilfredshet og livskvalitet er lik (26) til lavere (27, 28) hos de transseksuelle pasientene. Hos ferdigbehandlede transseksuelle kvinner har man påvist nedsatt seksuell funksjon, særlig i forhold til sexlyst, lubrikasjon og smerte sammenliknet med biologiske kvinner (26).

Sammenlikner man pre- og postoperative resultater, har en liten studie der man undersøkte postoperative resultater etter maskuliniserende brystoperasjon, vist at alle pasientene var fornøyd med resultatet, og at alle pasientene hadde økt selvsikkerhet og større sosial omgang etter operasjonen (29). En annen studie har vist at forventningene til de kjønnskorrigerende operasjonene ble møtt med henblikk på det emosjonelle og sosiale planet, men i mindre grad på det fysiske og seksuelle plan, til tross for at de fleste (80 %) rapporterte bedret seksuell funksjon etter operasjonen (30).

Pasientene har gitt samtykke til at artikkelen blir publisert.

Oppgitte interessekonflikter: Ingen

Litteratur

1. Sell RL, Wells JA, Wypij D. The prevalence of homosexual behavior and attraction in the United States, the United Kingdom and France: results of national population-based samples. Arch Sex Behav 1995; 24: 235–48.
2. ACSF investigators. AIDS and sexual behaviour in rance. Nature 1992; 360: 407–9.
3. Berger J. The psychotherapy of male homosexuality. Am J Psychother 1994; 48: 251–60.
4. Cohen-Kettenis PT, Gooren LJ. Transsexualism: a review of etiology, diagnosis and treatment. J Psychosom Res 1999; 46: 315–33.
5. Haraldsen IR, Dahl AA. Symptom profiles of gender dysphoric patients of transsexual type compared to patients with personality disorders and healthy adults. Acta Psychiatr Scand 2000; 102: 276–81.
6. Haraldsen IR, Opjordsmoen S, Egeland T et al. Sex-sensitive cognitive performance in untreated patients with early onset gender identity disorder. Psychoneuroendocrinology 2003; 28: 906–15.

7. Smith YL, van Goozen SH, Kuiper AJ et al. Transsexual subtypes: clinical and theoretical significance. Psychiatry Res 2005; 137: 151–60.
8. Landén M, Wålinder J, Lundström B. Prevalence, incidence and sex ratio of transsexualism. Acta Psychiatr Scand 1996; 93: 221–3.
9. Cohen-Kettenis PT, Delemarre-van de Waal HA, Gooren LJ. The treatment of adolescent transsexuals: changing insights. J Sex Med 2008; 5: 1892–7.
10. Standardisert utredning med følgende tester: Bakgrunnskjema, Utrecht Gender Scale, Questionnaire on Gender identity, Gender identity interview for Adults, Body image scale for evaluating transsexuals, Hamburg's drawing body scale, Symptom check list (SCL 90 R), SF-36, Life as a whole, Social function, Life events survey, GAF S/F: funksjonsnivå, MINI, SCID-axis II intervju, DRAKE avhengighet (rus/alkohol), DIA: diagnostiske kriterier GiD og Physical appearance scale. Sammensatt av GiD-seksjonen, Rikshospitalet, Oslo. Oslo universitetssykehus, Rikshospitalet, 2008.
11. Abraham F. Genitalumwandlung an zwei männlichen Transvestiten. Sexwiss Sexpol 1931; 18: 223–32.
12. Karim R, Hage J, Mulder W. Neoveginoplasty in transsexuals: review of surgical techniques and recommendations regarding eligibility. Am Plast Surg 1996; 37: 669–75.
13. McIndoe A, Bainster J. An operation for the cure of congenital absence of the vagina. J Obstet Gynecol 1938; 45: 490–8.
14. Sohn M, Bosinski H. Gender identity disorders: diagnostic and surgical aspects. J Sex Med 2007; 4: 1193–208.
15. Karim R, Hage J, Bouman F et al. Refinements of pre-, intra- and postoperative care to prevent complications of vaginoplasty in male transsexuals. Ann Plast Surg 1995; 35: 279–84.
16. Hage J, Vossen M, Becking AG. Rhinoplasty as part of gender-confirming surgery in male transsexuals: basic considerations and clinical experience. Ann Plast Surg 1997; 39: 266–71.
17. Hage J. Metoidioplasty: an alternative phalloplasty technique in transsexuals. Plast Reconstr Surg 1996; 97: 161–7.
18. Perovic S, Djordjevic ML. Metoidioplasty: a variant of phalloplasty in female transsexuals. BJU Int 2003; 92: 981–5.
19. Hage J, Van Turnhout A. Long-term outcome of metoidioplasty in 70 female-to-male transsexuals. Am Plast Surg 2006; 57: 312–6.
20. Bogoras N. Über die volle plastische Wiederherstellung eines zum Koitus fähigen Penis (Penis plastica totalis). Zentralbl Chir 1936; 63: 1271–9.
21. Kao C, Kao J, Ho C. One-stage reconstruction of the penis with free skin flap: report of three cases. J Reconstr Microsurg 1984; 1: 149–53.
22. Vesely J, Hage J. From the history of penis reconstruction. Acta Chir Plast 1999; 41: 43–5.
23. Bettocchi C, Ralph D, Pryor J. Pedicled pubic phalloplasty in females with gender dysphoria. BJU Int 2005; 95: 120–4.
24. McNeill E. Management of the transgender voice. J Laryngol Otol 2006; 120: 521–23.
25. Paquet P, Fumal I, Piérard-Franchimont C et al. Long-pulsed ruby laser-assisted hair removal in male-to-female transsexuals. J Cosmet Dermatol 2002; 1: 8–12.
26. Weyers S, Elaut E, De Slutter P et al. Long-term assessment of the physical, mental, and sexual health among transsexual women. J Sex Med 2009; 6: 752–60.
27. Kuhn A, Bodmer C, Stadlmayr W et al. Quality of life 15 years after sex reassignment surgery for transsexualism. Fertil Steril 2009; 92: 1685–9.e3.
28. Zimmermann A, Zimmer R, Kovacs L et al. Transsexuals' life satisfaction after gender transformation operations. Chirurg 2006; 77: 432–8.
29. Nelson L, Whallert EJ, McGregor JC. Transgender patient satisfaction following reduction mammoplasty. J Plast Reconstr Aesthet Surg 2009; 62: 331–4.
30. De Cuypere G, T'Sjoen G, Beerten R et al. Sexual and physical health after sex reassignment surgery. Arch Sex Behav 2005; 34: 679–90.

Manuskriptet ble mottatt 15.12. 2008 og godkjent 22.10. 2009. Medisinsk redaktør Trine B. Haugen.