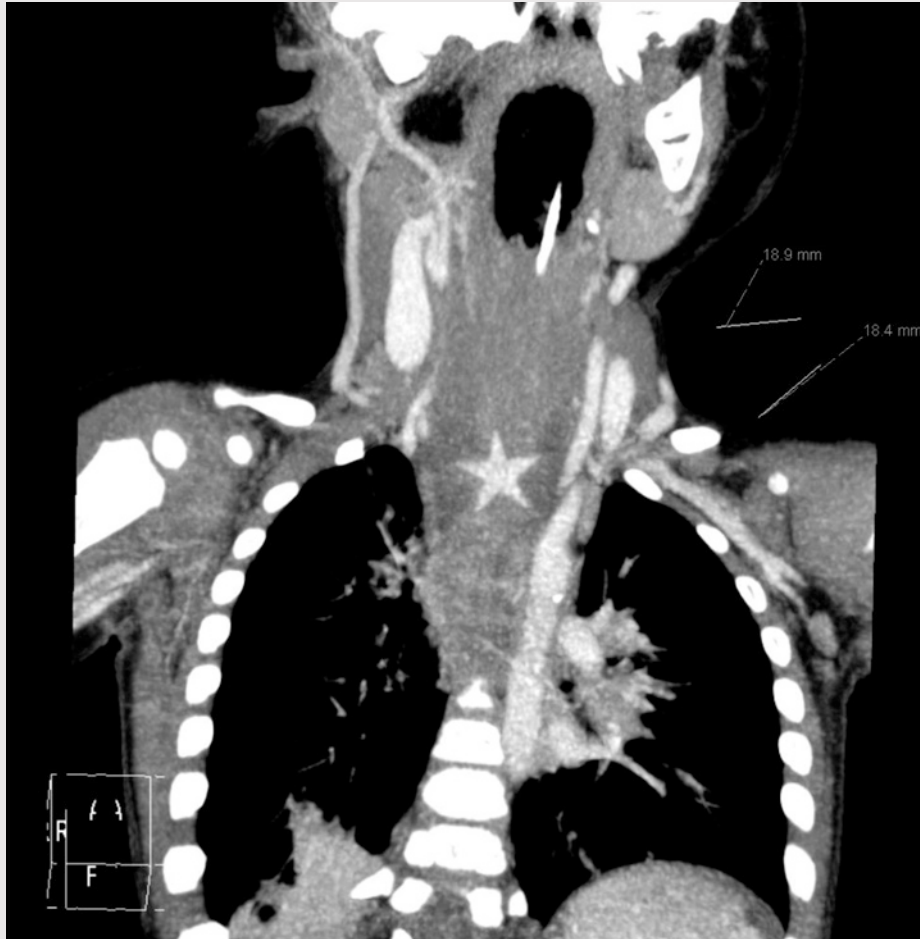


# Jakten på julestjernen



En sju måneder gammel gutt kom til barneavdelingen grunnet sikling og breknings-tendens under et grøtmåltid. Røntgen oesophagus/thorax var normalt. Etter noen observasjonstid ble han bedre og kunne reise hjem. Fire måneder senere kom han til barnepoliklinikken grunnet vedvarende problemer med brekninger av all ikke-most mat. Ved øvre endoskopi fant man et ulcus i oesophagus. Etter avtale med barnekirurg ble det startet med protonpumpehemmer og avtalt kontroll etter fire uker. To uker senere ble pasienten innlagt akutt med tungpusthet. Røntgen thorax viste da breddeforøkt mediastinum og ultralydundersøkelse viste fortykket oesophagus med impresjon i trachea. På CT thorax ble det funnet bilaterale infiltrater og store lymfeknuter i hilum. Denne avslørte også et stjerneformet fremmedlegeme i oesophagusveggen forenlig med en 18 mm stor plastikkstjerne fra julepynt. Han ble overflyttet til barnekirurgisk avdeling hvor stjernen ble fjernet endoskopisk. Symptomene forsvant umiddelbart.

Barn under tre år kan putte det meste

i munnen. Havner et fremmedlegeme i luftveiene, gir det oftest dramatiske symptomer som hoste, tungpusthet og cyanose. Havner det i oesophagus kan det gi symptomer som spisevegring, brekninger og sikling eller være asymptomatisk. Blir et fremmedlegeme stående i oesophagus over tid, kan det føre til dårlig vektoppgang og aspirasjons-pneumonier. Skarpe objekter kan perforere oesophagus og gi pneumomediastinum (1).

Diagnosen er ofte klar ut ifra anamnese og klinisk undersøkelse. Røntgenbilder i to plan vil vise røntgentette fremmedlegemer. Ikke-røntgentette objekter kan visualiseres med CT. Øvre endoskopi kan være både diagnostisk og kurativ.

**Thea Christine Berg**  
 thea.christine.schau.berg@helse-mr.no  
**Torbjørn Nag**  
**Beate Horsberg Eriksen**  
 Barne- og ungdomsavdelingen  
 Ålesund sjukehus

*Pasientens foreldre har gitt samtykke til at artikkelen blir publisert.*

## Litteratur

1. Gilger MA, Jain AK, McOmber ME. Foreign bodies of the esophagus and gastrointestinal tract in children. UpToDate versjon 19.3. 2011. [www.uptodate.com/contents/foreign-bodies-of-the-esophagus-and-gastrointestinal-tract-in-children?source=search\\_result&search=foreign+bodies+of+the+esophagus&selectedTitle=2%7E150](http://www.uptodate.com/contents/foreign-bodies-of-the-esophagus-and-gastrointestinal-tract-in-children?source=search_result&search=foreign+bodies+of+the+esophagus&selectedTitle=2%7E150) (23.11.2011).

Thea Christine Berg (f. 1979) er lege i spesialisering ved Barne- og ungdomsavdelingen.  
**Ingen oppgitte interessekonflikter.**

Torbjørn Nag (f. 1978) er lege i spesialisering ved Barne- og ungdomsavdelingen.  
**Ingen oppgitte interessekonflikter.**

Beate Horsberg Eriksen (f. 1969) er overlege og spesialist i pediatri ved Barne- og ungdomsavdelingen.  
**Ingen oppgitte interessekonflikter.**

Mottatt 6.11. 2011 og godkjent 10.11. 2011.  
 Medisinsk redaktør Siri Lunde.