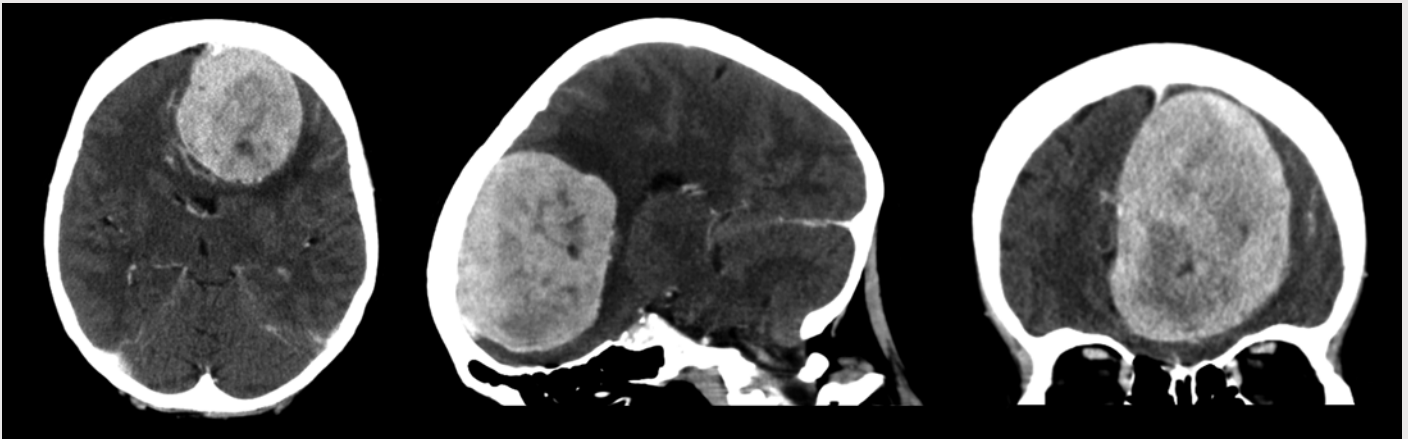


# Sekundær demens



En kvinne i slutten av 70-årene ble innlagt på medisinsk avdeling grunnet manglende evne til egenomsorg. Hun fremsto som apatisk, mimikkfattig og svært ordknapp, men somatisk og nevrologisk undersøkelse viste ellers normale funn. Pasienten hadde ikke hatt urgeinkontinens eller ukritisk atferd. Pårørende bemerket at hun var blitt økende glemsk i løpet av det siste året. Demensutredning var startet, men det var ennå ikke gjort bildediagnostikk. Ved innleggelsen ble det derfor gjort en CT-undersøkelse av hjernen med kontrast (bildene). Denne viste en 5 × 6 × 8 cm stor velavgrenset kontrastladende tumor med midtlinjeforskyvning og omkringliggende ødem i venstre frontallapp, best forenlig med et stort parasagittalt meningeom. Videre MR-undersøkelser forsterket denne mistanken.

En operasjon ble vurdert som potensielt risikabel, alder og tumorstørrelse tatt i betraktning, men ubehandlet ville hun hatt en svært dyster prognose. I samråd med pasien-

ten og pårørende ble det derfor besluttet å gjøre en kraniotomi med ekstirpasjon av svulsten. Operasjonen forløp ukomplisert, og tumoren ble fjernet in toto. Histologiske undersøkelser bekreftet et atypisk meningeom, WHO-grad 2.

Det ble ikke påvist nyttilkomne nevrologiske utfall postoperativt, og kognitivt ble det bemerket en bedring ved utskrivning. Ved kontroll fire uker senere fant man en tilnærmet normal kognitiv status. Hun hadde da flyttet til en omsorgsbolig og var stort sett selvhjulpen.

**Vidar Rao**

*vidar.rao@stolav.no*

**Tomm Brostrup Müller**

Nevrokirurgisk avdeling

**Erik Magnus Berntsen**

Klinikk for bildediagnostikk

St. Olavs hospital

*Pasienten har gitt samtykke til at artikkelen blir publisert.*

Vidar Rao (f. 1982) er ph.d. og lege i spesialisering.

Forfatter har fylt ut ICMJE-skjemaet og oppgir ingen interessekonflikter.

Tomm Brostrup Müller (f. 1961) er dr.med. og overlege.

Forfatter har fylt ut ICMJE-skjemaet og oppgir ingen interessekonflikter.

Erik Magnus Berntsen (f. 1982) er ph.d. og lege i spesialisering i radiologi.

Forfatter har fylt ut ICMJE-skjemaet og oppgir ingen interessekonflikter.

*Mottatt 30.5. 2012, første revisjon innsendt 9.7. 2012, godkjent 9.8. 2012. Medisinsk redaktør Merete Holtermann.*