

RETTELSE

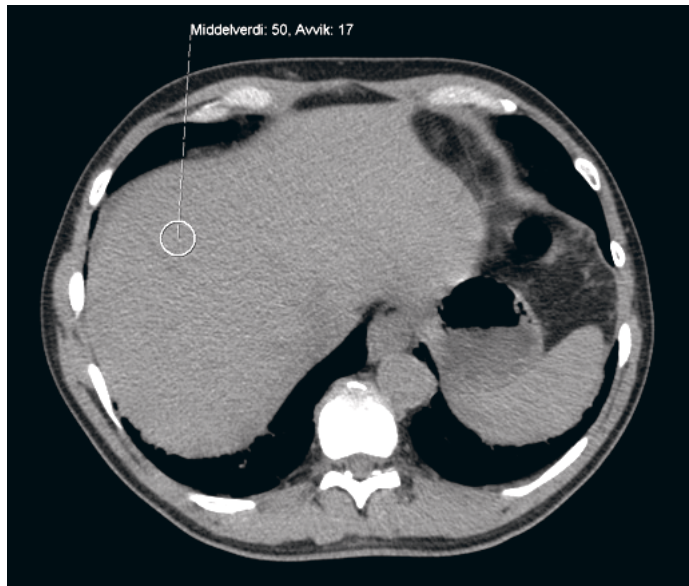
En kvinne i 70-årene med redusert allmenntilstand, dyspné og utbredte smerter

Kiarash Tazmini, Heidi Nygaard Bakken, Fredrik Hellem Schjesvold

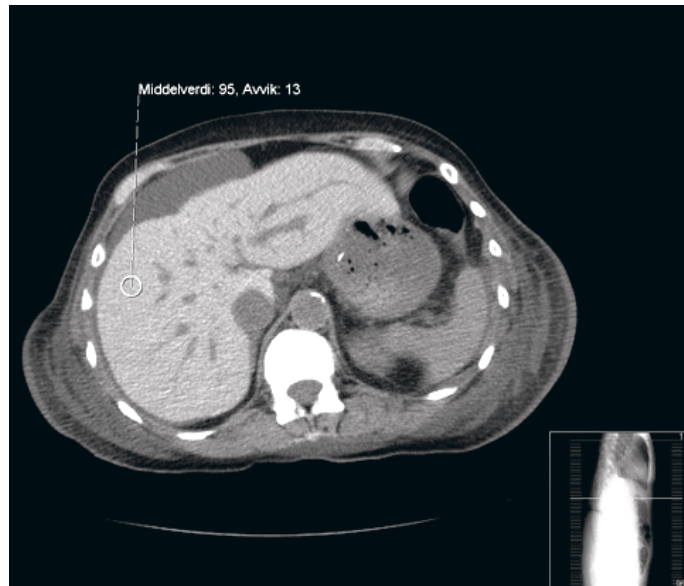Tidsskr Nor Legeforen 2012; 132: 1969–72

I Tidsskriftet nr. 17/2012, side 1971 er det feil bilde i figur 3. Her viser vi både figur 2 og riktig figur 3.

Vi beklager feilen, den er rettet i nettutgaven.



Figur 2 CT abdomen uten kontrastmiddel fra pasient uten patologiske forandringer



Figur 3 CT abdomen uten kontrastmiddel. Bildet viser høy attenuasjon i lever, som ved jernavleiring [dette til sammenlikning med figur 2]