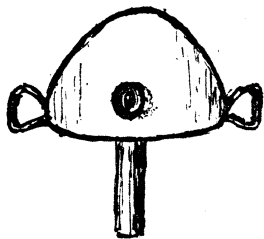


# Nye hjelpemidler

Medisinsk teknologi utvikler seg stadig, noe som blant annet har ført til at det er blitt lettere å stille diagnoser. I dag er intervensjonsbronkoskopi en fellesbetegnelse for flere teknikker man kan anvende via bronkoskop i hovedluftrøret og bronkiene for å åpne opp trange eller ustabile luftveier. I mange tilfeller brukes laserbehandling, og ofte ledsages en slik laserprosedyre av en utblokking, ofte med ballong (bronkial dilatasjon). Slike inngrep utføres i full narkose, men som vi ser av notisen (Tidsskr Nor Lægeforen 1926; 46: 578–79), fikk også pasientene til den franske legen Paul-Félix Armand-Delille (1874–1963) lokalbedøvelse og litt kokain.

## Oversigter, referater og praktiske notiser.



**Intercrico-thyreoideal-lipiodol-injeksjon.** Efter anmodning skal jeg meddele lit om intercrico-thyreoideal-lipiodol-injeksjon som hjelpemiddel ved diagnosen av bronkialdilatationer. I løpet av et par mndr. i vaar hadde jeg anledning til paa Hôpital Herold i Paris at se metoden anvendt. A r m a n d - D e l i l l e har arbeidet med den i flere aar og anvender den saavel hos voksne som hos spedbarn.

Til injeksjonen anvendes en Armand-Delilles troikar, hvorav der er 2 størrelser, en for barn og en noget tykkere for voksne. Den største er omtrent av strikkepindes tykkelse og krum med en tverplate og ligner meget en trakeal-kanyle, desuten er den forsynt med en mandrin med skarpslepen spiss. Den sees at ha omtrent den form som fig., set forfra og fra siden.

Hver torsdag var viet denne undersøkelsesmetode. Forut var patientens lunger røntgenfotografert og gjennomlyst, ekspektoratet flere ganger undersøkt paa tuberkelbaciller med negativt resultat.

Patienten legges i rygleie, og efter lokalanæstesi av huden palperes med venstre pekefinger nedre kant av cartilago thyreoidea. Troikaren føres saa ind i trakea, idet venstre haands fingre fikserer larynx.

Mandringen fjernes, og paa troikaren sættes en sprøite med gummislange som mellemstykke. Der injiceres litt kokain for at dæmpe hosterefleksen, og efter et par minutter injiceres langsomt lipiodol i en mængde varierende fra 5 til 15 cm<sup>3</sup>.

Patienten blev opfordret til at puste rolig, og merkelig nok fremkaldte injeksjonen aldrig ulemper av alvorlig art, bare en let hoste.

Troikaren blev fiksert med et bændelbaand rundt halsen, og efter et par minutter blev der tat et røntgenfotografi i horisontalt leie. Saa gik patienten selv ind i sideværelset, hvor han blev gjennomlyst staaende.

Viste det sig, at injeksjonsmængden var utilstrækkelig, blev der straks injicert mere.

Diagnosen av bronkialdilatationer, som tidligere har været vanskelig, synes ved hjelp av denne metode at være bragt et langt skridt videre.

Armand-Delilles troikar faaes kjøpt hos Collin og koster 65 fres.

Mai 1926

Arthur Røed.