

# Skandinaviske retningslinjer for hodeskader hos barn

Scandinavian Neurotrauma Committee har nylig publisert retningslinjer for minimale, lette eller moderate hodeskader hos barn. For første gang i Skandinavia foreligger kunnskaps- og konsensusbaserte kriterier for håndtering av barn med slike skader. Her presenteres en kortversjon av retningslinjene og det norske flytskjemaet.

Det har ikke eksistert felles retningslinjer for håndtering av barn med minimale, lette eller moderate hodeskader i Skandinavia. Barna er enten blitt behandlet ut fra lokale tilpasninger av de gamle (1) og etter hvert nye (2) retningslinjene for voksne, eller ved bruk av ulike internasjonalt publiserte barneretningslinjer (3, 4).

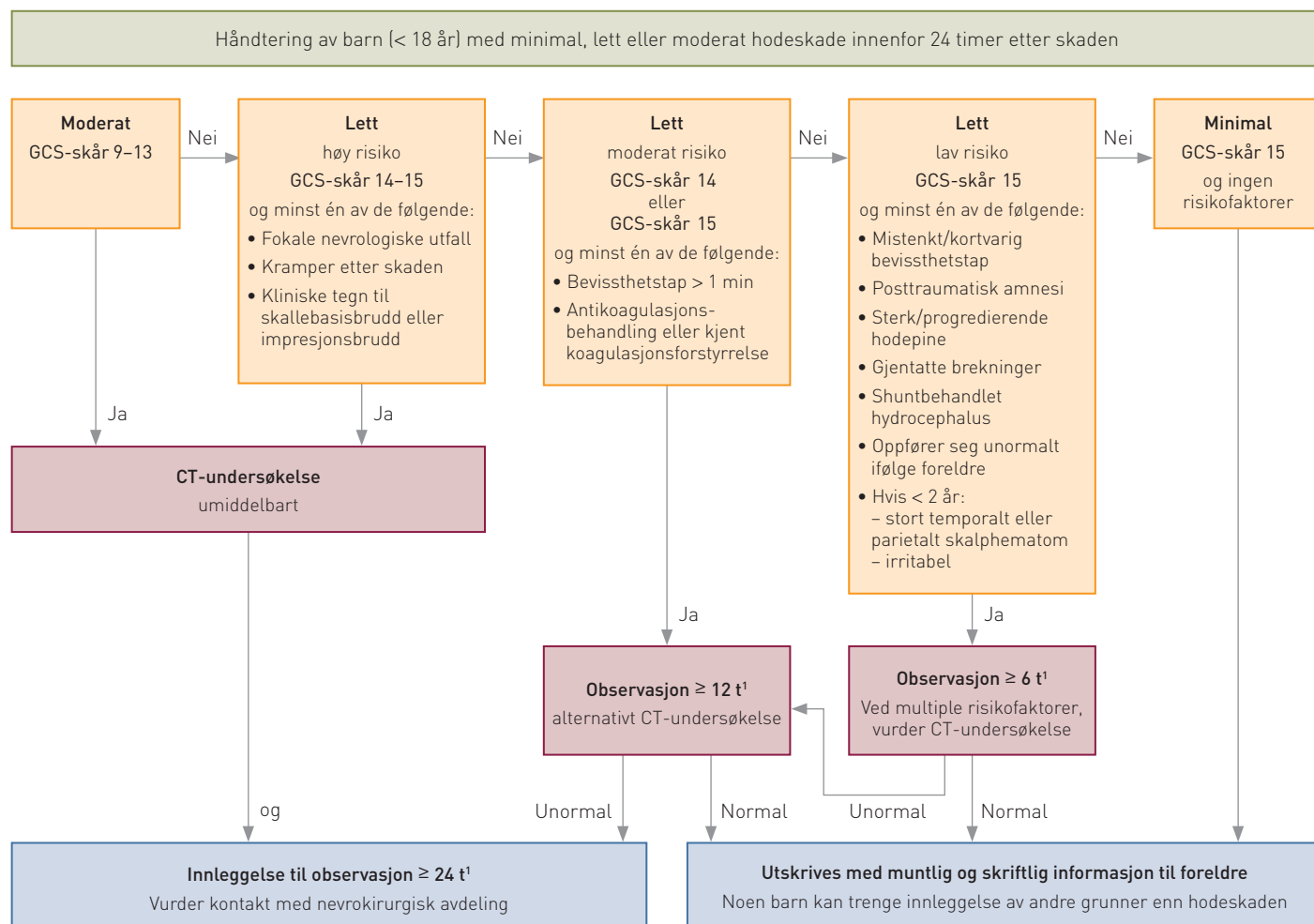
Studier har vist stor variasjon i behand-

lingen (5, 6). Scandinavian Neurotrauma Committee har derfor utarbeidet retningslinjer for barn under 18 år med minimale, lette eller moderate hodeskader som kommer til undersøkelse innen 24 timer etter skaden (fig 1). Retningslinjene er kunnskapsbaserte og revidert etter konsensusdiskusjon med kliniske eksperter på området. Det er også laget forslag til informasjons-

skjema for pasienter og pårørende samt instruksjoner for gjennomføring av sykehusobservasjon (7).

## Redusere bruk av CT

Computertomografi (CT) -undersøkelse av hodet gir rask og effektiv diagnostikk ved hodeskader. I USA blir mer enn halvparten av alle barn med lett hodeskade undersøkt



<sup>1</sup> CT-undersøkelse eller gjentatt CT-undersøkelse skal gjøres ved GCS-skår-reduksjon  $\geq 2$  poeng eller annen neurologisk forverring. Observasjonstid beregnes fra skadetidspunktet

### Spesielle problemstillinger:

- Pasienter med mistenkt ikke-aksidentell skade, bulende fontanelle og høyenergiskade bør innlegges i sykehus
- Vurder innleggelse for observasjon av alle barn < 1 år med hodeskade, uansett symptom

**Figur 1** Skandinaviske retningslinjer for håndtering av barn (< 18 år) med minimale, lette eller moderate hodeskader som kommer til undersøkelse innen 24 timer etter skaden. Dette flytskjemaet er modifisert fra Scandinavian guidelines for initial management of minor and moderate head trauma in children av Åstrand og medarbeidere (7)

på denne måten (8). Tall fra Sverige viser at CT-undersøkelse av hodet er den vanligste CT-undersøkelsen som gjøres hos barn (9). Det knytter seg imidlertid flere bekymringer til den økende bruken (10), og det er ønskelig å redusere antall undersøkelser, spesielt hos barn (11–13).

Under 1 % av barn med lette hodeskader, dvs. Glasgow Coma Scale (GCS)-skår 14–15, har intrakraniale skader, og svært få trenger nevrokirurgisk intervensjon (3). For å unngå unødig CT-undersøkelse av mange barn med lette hodeskader er derfor barna i de nye retningslinjene stratifisert som med høy, middels eller lav risiko ut fra GCS-skår og forekomst av kjente risikofaktorer for intrakranial skade (fig 1).

Barn med lett hodeskade og *høy risiko* anbefales akutt CT-undersøkelse, barn med lett hodeskade og *middels risiko* anbefales primært sykehusobservasjon i  $\geq 12$  timer, og barn med lett hodeskade og *lav risiko* anbefales primært sykehusobservasjon i  $\geq 6$  timer.

Man anbefaler CT-undersøkelse og minst 24 timers observasjon for alle barn med en moderat hodeskade (GCS-skår 9–13). For barn med en minimal hodeskade (GCS-skår 15 og ingen risikofaktorer) anbefaler man ikke CT-undersøkelse, og barna kan utskrives til hjemmet etter muntlig og skriftlig informasjon om hodeskaden.

Noen barn vil naturligvis trenge sykehusinnleggelse av andre grunner enn hodeskaden. Man anbefaler også sykehusinnleggelse ved mistanke om mishandling, ved funn av bulende fontanelle eller ved høy-energiskader. Videre bør alle barn under ett år vurderes innlagt til observasjon uavhengig av funn og symptomer. Ved klinisk forverring eller fall i GCS-skår  $\geq 2$  poeng anbefaler man (ny) CT-undersøkelse. Det er viktig å legge merke til at angitte observasjonstider i flytskjemaet beregnes fra skadetidspunktet og ikke fra innkomst på sykehus. Ved alle moderate hodeskader og lette

hodeskader med *høy risiko* bør nevrokirurg konsulteres uavhengig av om CT-undersøkelsen er normal, likeledes ved unormale funn på CT-bildene av barn med lette hodeskader.

Scandinavian Neurotrauma Committee håper at disse retningslinjene kan bidra til bedre håndtering av barn med hodeskader i Skandinavia. Validering av retningslinjene er planlagt gjennom en større skandinavisk multisenterstudie.

*Denne kommentarartikkelen er basert på artikkelen Scandinavian guidelines for initial management of minor and moderate head trauma in children av Åstrand og medarbeidere (7). Originalartikkelen er en open access-artikkel distribuert under betingelser spesifisert i Creative Commons Attribution License.*

**Terje Sundstrøm**  
terje.sundstrom@gmail.com  
**Knut Wester**

Terje Sundstrøm (f. 1977) er spesialist i nevrokirurgi, ph.d., overlege ved Nevrokirurgisk avdeling, Haukeland universitetssykehus og medlem av Scandinavian Neurotrauma Committee.

Forfatter har fylt ut ICMJE-skjemaet og oppgir ingen interessekonflikter.

Knut Wester (f. 1940) er dr.med., spesialist i nevrokirurgi ved Nevrokirurgisk avdeling, Haukeland universitetssykehus, professor emeritus ved Klinisk institutt, Universitetet i Bergen og medlem av Scandinavian Neurotrauma Committee.

Forfatter har fylt ut ICMJE-skjemaet og oppgir ingen interessekonflikter.

#### Litteratur

1. Ingebrigtsen T, Romner B, Kock-Jensen C. Scandinavian guidelines for initial management of mini-

mal, mild, and moderate head injuries. *J Trauma* 2000; 48: 760–6.

2. Undén J, Ingebrigtsen T, Romner B. Scandinavian guidelines for initial management of minimal, mild and moderate head injuries in adults: an evidence and consensus-based update. *BMC Med* 2013; 11: 50.
3. Kuppermann N, Holmes JF, Dayan PS et al. Identification of children at very low risk of clinically important brain injuries after head trauma: a prospective cohort study. *Lancet* 2009; 374: 1160–70.
4. Dunning J, Daly JP, Lomas JP et al. Derivation of the children's head injury algorithm for the prediction of important clinical events decision rule for head injury in children. *Arch Dis Child* 2006; 91: 885–91.
5. Astrand R, Undén J, Bellner J et al. Survey of the management of children with minor head injuries in Sweden. *Acta Neurol Scand* 2006; 113: 262–6.
6. Vestergaard V, Astrand R, Romner B. A survey of the management of paediatric minor head injury. *Acta Neurol Scand* 2014; 129: 168–72.
7. Astrand R, Rosenlund C, Undén J. Scandinavian guidelines for initial management of minor and moderate head trauma in children. *BMC Med* 2016; 14: 33.
8. Colvin JD, Thurm C, Pate BM et al. Diagnosis and acute management of patients with concussion at children's hospitals. *Arch Dis Child* 2013; 98: 934–8.
9. Hall P, Fransson A, Martens A et al. Increased number of cancer cases following computer tomography in children. Radiation dosage-and cancer risk-can be reduced. *Läkartidningen* 2005; 102: 214–5, 217, 220.
10. The Nordic Radiation Protection co-operation. Statement concerning the increased use of computed tomography in the Nordic countries. Oslo: Statens Strålevern, 2012. [www.nrpa.no/publikasjon/statement-concerning-the-increased-use-of-computed-tomography-in-the-nordic-countries.pdf](http://www.nrpa.no/publikasjon/statement-concerning-the-increased-use-of-computed-tomography-in-the-nordic-countries.pdf) [28.8.2016].
11. Brenner D, Elliston C, Hall E et al. Estimated risks of radiation-induced fatal cancer from pediatric CT. *AJR Am J Roentgenol* 2001; 176: 289–96.
12. Brenner DJ, Hall EJ. Computed tomography – an increasing source of radiation exposure. *N Engl J Med* 2007; 357: 2277–84.
13. Pearce MS, Salotti JA, Little MP et al. Radiation exposure from CT scans in childhood and subsequent risk of leukaemia and brain tumours: a retrospective cohort study. *Lancet* 2012; 380: 499–505.

Mottatt 1.9. 2016 og godkjent 8.9. 2016. Redaktør: Ketil Slagstad.

Publisert først på nett.